Клиническая онкогематология. 2023;16(2):109–18

Clinical oncohematology. 2023;16(2):109–18

ОБЗОРЫ

REVIEWS

Морфо-иммуногистохимические особенности различных стадий грибовидного микоза: обзор литературы

А.А. Шерстнев, А.М. Ковригина

ФГБУ «НМИЦ гематологии» Минздрава России,
Новый Зыковский пр-д, д. 4, Москва, Российская Федерация, 125167

РЕФЕРАТ

Грибовидный микоз (ГМ) — наиболее распространенный вариант Т-клеточной лимфомы кожи. Патогенез ГМ до настоящего времени полностью не изучен. Дифференциальная диагностика заболевания, в особенности на ранних стадиях, сложна и представляет серьезную проблему. В настоящем обзоре литературы освещаются современные представления о патогенезе ГМ и методах диагностики данного заболевания.

Ключевые слова: грибовидный микоз, наивные Т-клетки, Т-хелперы, реактивное микроокружение.

Получено: 21 сентября 2022 г.
Принято в печать: 3 марта 2023 г.

Для переписки: Андрей Алексеевич Шерстнев,
Новый Зыковский пр-д, д. 4, Москва, Российская Федерация, 125167;
e-mail: sherstnevandrejj@mail.ru

Для цитирования: Шерстнев А.А., Ковригина А.М. Морфо-иммуногистохимические особенности различных стадий грибовидного микоза: обзор литературы. Клиническая онкогематология. 2023;16(2):109–18.

DOI: 10.21320/2500-2139-2023-16-2-109-118

Morpho-Immunohistochemical Characteristics of Different Mycosis Fungoides Stages: A Literature Review

AA Sherstnev, AM Kovrigina

National Research Center for Hematology,
4 Novyi Zykovskii pr-d, Moscow, Russian Federation, 125167

ABSTRACT

Mycosis fungoides (MF) is the most ubiquitous type of cutaneous T-cell lymphoma. MF pathogenesis has not been well studied up to now. Differential diagnosis of the disease, especially at early stages, is complicated and poses a considerable challenge. The present review covers current views on MF pathogenesis and methods of its diagnosis.

Keywords: mycosis fungoides, naive T-cells, T-helper cells, reactive microenvironment.

Received: September 21, 2022
Accepted: March 3, 2023

For correspondence: Andrei Alekseevich Sherstnev,
4 Novyi Zykovskii pr-d, Moscow, Russian Federation, 125167;
e-mail: sherstnevandrejj@mail.ru

For citation: Sherstnev AA, Kovrigina AM. Morpho-Immunohistochemical Characteristics of Different Mycosis Fungoides Stages: A Literature Review. Clinical oncohematology. 2023;16(2):109–18. (In Russ).

DOI: 10.21320/2500-2139-2023-16-2-109-118

ВВЕДЕНИЕ

Первичные лимфомы кожи (ПЛК) представляют собой гетерогенную группу лимфопролиферативных заболеваний Т-/NK- и В-клеточной природы. ПЛК ко времени постановки диагноза характеризуются формированием лимфопролиферативных очагов в коже без вовлечения в процесс лимфатических узлов, костного мозга и внутренних органов [1].

ПЛК занимают 2-е место по частоте среди экстранодальных лимфом и представляют собой отдельные нозологически очерченные клинико-гистопатологические варианты, отличающиеся от нодальных лимфом не только по характеру течения и прогнозу, но и по наличию специфических хромосомных аберраций и экспрессии онкогенов. В отличие от нодальных лимфом, среди которых преобладают В-клеточные лимфоидные опухоли, в коже чаще возникают Т-клеточные новообразования. По имеющимся на сегодня литера-

Рис. 1. Грибовидный микоз, стадия пятна. Поражение кожи спины

Fig. 1. Mycosis fungoides, patch stage. Skin lesions on the back

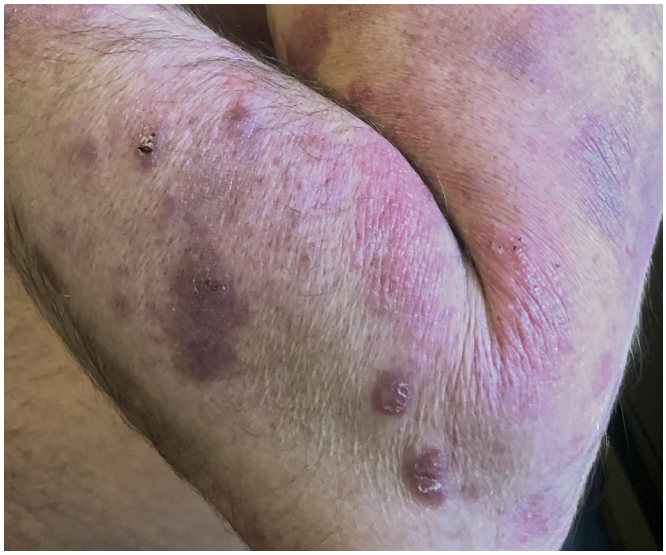

Рис. 2. Грибовидный микоз, стадия бляшек. Поражение кожи верхней конечности

Fig. 2. Mycosis fungoides, plaque stage. Skin lesions on the arm

турным данным, 75 % всех ПЛК образуются из зрелых Т-клеток, 25 % — из зрелых В-клеток.

Грибовидный микоз (ГМ) — наиболее часто встречающийся вариант первичных кожных Т-клеточных лимфом (ПКТЛ). ГМ — это первичная эпидермотропная лимфома, характеризующаяся инфильтрацией атипичными лимфоидными клетками

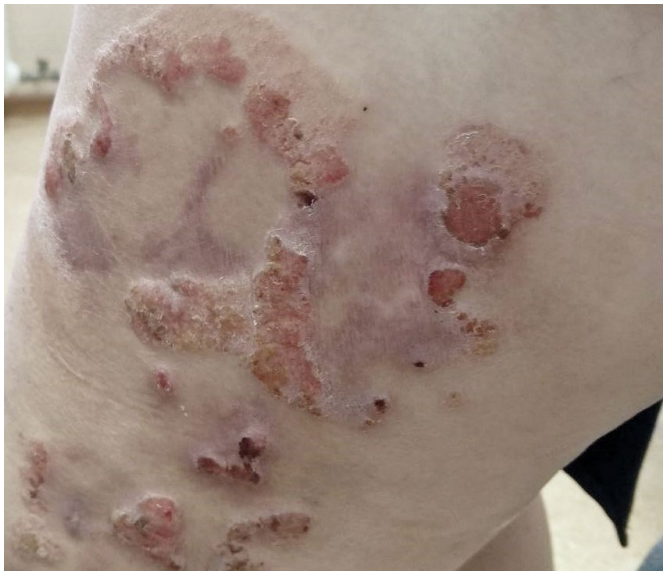

Рис. 3. Грибовидный микоз, опухолевая стадия. Поражение нижней конечности

Fig. 3. Mycosis fungoides, tumor stage. Skin lesions on the leg

эпидермиса, дермы и гиподермы (при опухолевой стадии) с возможностью вторичного внекожного распространения (лимфатические узлы, кровь, селезенка, легкие, печень) [2]. ГМ часто ассоциируется со снижением качества жизни, особенно его распространенные стадии.

Заболеваемость ПКТЛ составляет 10,2 случая на 1 млн населения с тенденцией к увеличению [3], более половины из них приходится на ГМ с частотой 5,6 случая на 1 млн населения в год [3]. Опухоль чаще встречается у мужчин (соотношение мужчин/женщин 2:1) [4]. Риск развития ПКТЛ увеличивается с возрастом, средний возраст в дебюте заболевания 55–60 лет. ГМ распространен среди всех этнических групп [4].

Несмотря на то что причины возникновения ГМ неизвестны, ведущей гипотезой признается концепция хронической антигенной стимуляции, впервые описанная в 1974 г. R.H. Tan и соавт. [5]. Считается, что хроническая антигенная (гиперантигенная) стимуляция в результате воздействия различных факторов способствует появлению опухолевого клона Т-лимфоцитов, а ГМ является злокачественным новообразованием Т-клеток памяти [6]. Для выживания и пролиферации опухолевые Т-клетки используют дендритные клетки [7]. Наиболее часто клональная популяция Т-клеток характеризуется активацией гена *TRBV20-1*, который связан с распознаванием *S. aureus* [8]. Необходимо подчеркнуть, что *S. aureus* у ряда пациентов с ГМ способен действовать как суперантиген и стимулировать пролиферацию опухолевых Т-клеток [9]. На данный момент не обнаружено никаких наследственных (герминальных) мутаций, участвующих в патогенезе ГМ. Известно, что у большинства пациентов с ПКТЛ в анамнезе нет предшествующего кожного Т-клеточного заболевания. Вместе с тем пациенты с вульгарным псориазом или атопическим дерматитом, отягощенным семейным анамнезом, имеют более высокий риск развития ГМ [10, 11].

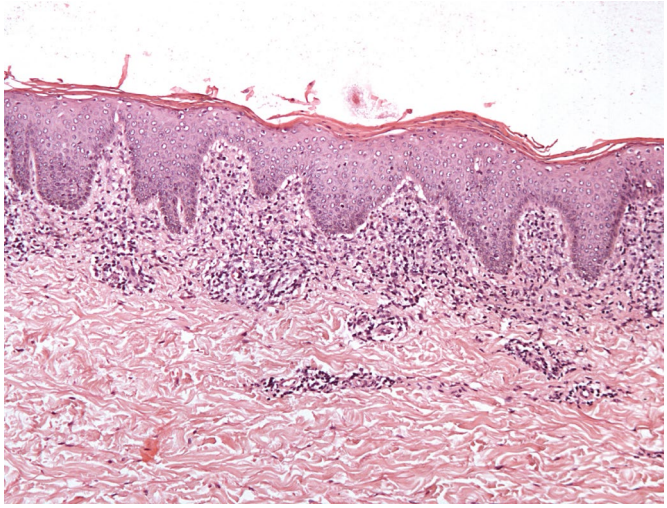

Рис. 4. Грибовидный микоз, стадия пятна. Окраска гематоксилином и эозином, ×100

Fig. 4. Mycosis fungoides, patch stage. H&E stain, ×100

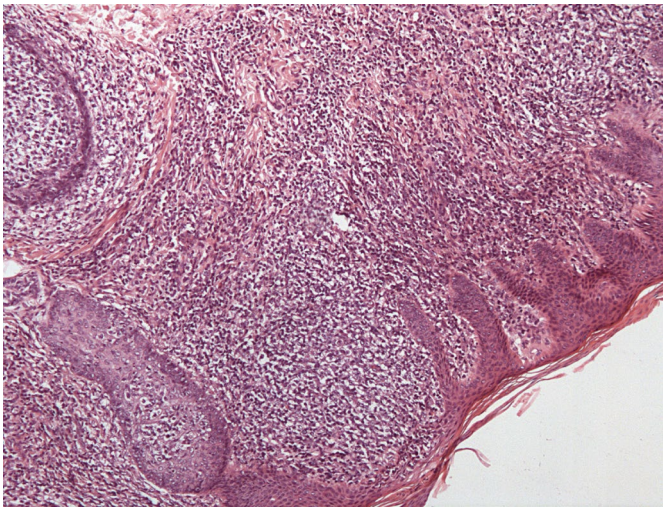

Рис. 5. Грибовидный микоз, стадия бляшек. Окраска гематоксилином и эозином, ×100

Fig. 5. Mycosis fungoides, plaque stage. H&E stain, ×100

Многие инфекционные агенты были исследованы в качестве возможного этиологического фактора возникновения ГМ. Однако имеющиеся противоречивые данные не позволяют пока установить патогенетическую связь определенного возбудителя с развитием ПКТЛ [12, 13].

Дифференциальная диагностика ГМ, особенно ранней (пятнистой) стадии, представляется трудной задачей, решение которой требует тщательного сбора анамнеза и проведения комплексного обследования пациента с учетом клинических данных, результатов гистологического, иммуногистохимического, молекулярно-генетического исследований [14, 15]. Следует отметить, что клиническая картина при ГМ нередко напоминает доброкачественные воспалительные дерматозы, а характерные гистологические особенности ГМ могут отсутствовать на ранних стадиях заболевания даже при исследовании материала нескольких последовательно выполненных биопсий кожи [14, 15].

Согласно клиническим рекомендациям, выделяют следующие стадии классического ГМ: стадия пятна (рис. 1), стадия бляшек (рис. 2), опухолевая (рис. 3) и эритродермическая стадии [14, 15]. Каждая характеризуется своеобразным элементом сыпи и определенной площадью поражения тела.

Чаще всего заболевание начинается с появления розовато-буроватых неярких пятен различного размера с четкими границами, которые обычно расположены преимущественно на участках кожи, защищенных от солнечного излучения. Для бляшечной стадии свойственно образование инфильтрированных бляшек разной величины и плотности, часто — шелушащихся, красно-коричневой или синюшной окраски. Третья (опухолевая) стадия обычно характеризуется сочетанием пятен, бляшек и опухолевых узлов. Следует отметить, что узлы могут формироваться как в области расположения бляшек, так и на не пораженных ранее участках кожи.

Особые трудности из-за множества вариантов клинических проявлений вызывает диагностика «неклассических» форм ГМ: фолликулотропной, педжетоидной, эритродермической, гипопигментной, гиперпигментной, буллезной, гранулематозной, папулезной, «невидимой», синдрома гранулематозной вялой кожи и других редких вариантов. Стандартом диагностики ГМ является морфологическое исследование биоптата кожи [16–19]. Характеристика опухолевого инфильтрата кожи включает его локализацию, распространенность, плотность, определение клеточного состава.

МОРФОЛОГИЧЕСКИЕ ОСОБЕННОСТИ РАЗЛИЧНЫХ СТАДИЙ ГМ

Стадия пятна

Отмечается поверхностный лимфоидный инфильтрат в расширенных сосочках дермы с признаками очагового эпидермотропизма. В отдельных случаях можно наблюдать расположение лимфоцитов разрозненно или цепочкой в базальном слое эпидермиса, единичные небольшие микроабсцессы Потрие. Может определяться псориазиформная гиперплазия эпидермиса, но в большинстве случаев эпидермис не изменен (рис. 4).

Стадия бляшек

Характеризуется плотным полосовидным инфильтратом в верхних слоях дермы, в котором обнаруживаются лимфоидные клетки мелкого или среднего размера с церебриформными ядрами. В эпидермисе отмечается скопление лимфоцитов с формированием микроабсцессов Потрие (рис. 5).

Опухолевая стадия

Определяется узловой или диффузный инфильтрат из лимфоидных клеток с признаками атипии, полиморфных по форме и размеру, на отдельных участках отсутствует дермо-эпидермальная граница, не всегда прослеживаются признаки эпидермотро-

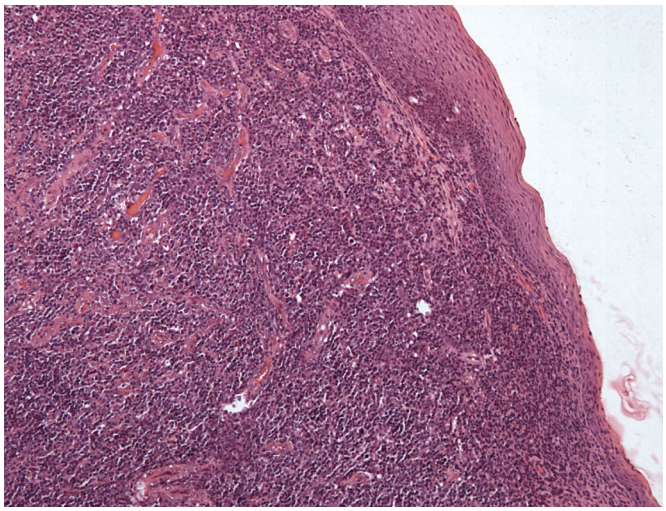

Рис. 6. Грибовидный микоз, опухолевая стадия. Окраска гематоксилином и эозином, ×100

Fig. 6. Mycosis fungoides, tumor stage. H&E stain, ×100

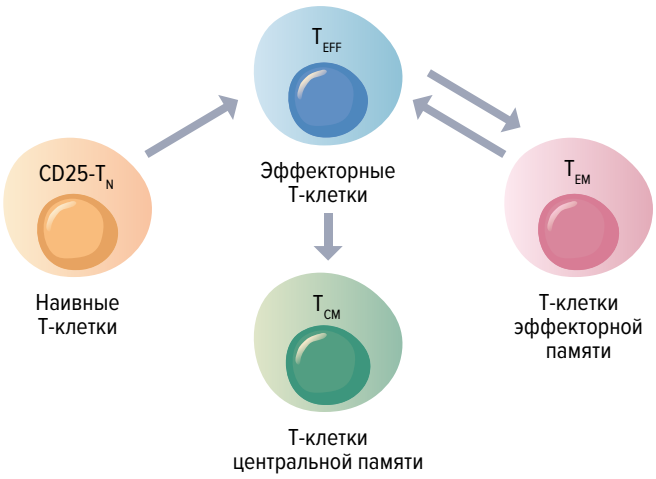

Рис. 7. Схема дифференцировки эффекторных Т-клеток CD4+ (цит. по [30])

Fig. 7. A schematic diagram of CD4+ effector T-cell differentiation (quoted from [30])

пизма. На этой стадии выражены деструктивные изменения в эпидермисе с формированием в ряде случаев микроабсцессов Потрие (рис. 6).

Иммуногистохимическое исследование является важным и одним из наиболее интенсивно развивающихся в настоящее время методов диагностики лимфопролиферативных заболеваний, в т. ч. и ПКТЛ. В основе метода лежит реакция антиген-антитело, позволяющая выявлять и определять спектр антигенов, экспрессируемых опухолевыми клетками. Классический иммунофенотип при ГМ соответствует зрелым Т-клеткам памяти. Опухолевые клетки при ГМ обычно возникают из Т-лимфоцитов памяти CD4+. Кроме того, могут отмечаться подтипы CD8+, а также двойные негативные CD4–CD8–. Они характеризуются иммунофенотипом TCR(βF1)+CD3+CD4+CD5+CD7+CD8– [20, 21]. При ГМ может наблюдаться снижение и, в ряде случаев, утрата экспрессии пан-Т-клеточных антигенов (CD3, CD5, CD7), дискордантная экспрессия в эпидермисе/дерме ряда Т-клеточных антигенов [22]. По литературным данным, дополнительную информацию о свойствах опухолевого инфильтрата при ПКТЛ дают и другие маркеры: CD30, CD207 (Langerin), CD208 (DC-LAMP), CD209 (DC-SIGN), CD303 (BDCA-2), FOXP3, CD25, Ki-67, CD20, CD1a, CD45RO [23, 24]. На основании экспрессии активационного антигена CD30 в последнее время выделяют подгруппу ГМ с экспрессией CD30-позитивных опухолевых клеток (независимо от количества положительных клеток) [25]. С учетом внедрения в клиническую практику таргетных препаратов, в частности брентуксимаба ведотина — конъюгата CD30-направленного моноклонального антитела и противоопухолевого агента, CD30-тестирование имеет важное значение для диагностики и лечения ПТКЛ.

ДИФФЕРЕНЦИРОВКА Т-КЛЕТОК

Созревание Т-клеток происходит в вилочковой железе (тимусе). Т-клетки обычно присутствуют в неизмененной коже человека. В среднем кожа взрослого человека содержит около 20 млрд Т-клеток, большинство из которых являются Т-клетками памяти, менее 5 % из них — наивные Т-клетки [26].

Т-клетки экспрессируют цепи Т-клеточного рецептора (TCR; α/β — 95 % Т-клеток, γ/δ — 5 % Т-клеток). В зависимости от экспрессии трансмембранных гликопротеидов CD8 или CD4 выделяют две популяции Т-клеток: CD8+ и CD4+ [27].

Клетки CD4+ дифференцируются в различные субпопуляции: Т-хелперы (Th) 1, 2, 9, 17 и 22-го типов, Т-регуляторные клетки (Treg), фолликулярные Т-хелперы (Tfh). Т-клеточные субпопуляции характеризуются секрецией цитокинов разного профиля и участвуют в иммунном эффекторном ответе. Т-хелперы CD4+ взаимодействуют с В-клетками, макрофагами, дендритными клетками, что приводит к уничтожению внеклеточных антигенов [27]. Все Th CD4+ дифференцируются из наивных Т-клеток CD4+ под влиянием специфичных цитокинов (рис. 7). Наивные Т-клетки находятся в крови или лимфатических узлах [27]. При первом взаимодействии наивных Т-клеток CD4+ с антигеном главного комплекса гистосовместимости (MHC) II класса в регионарных лимфатических узлах, дренирующих кожу, происходит дифференцировка в эффекторные Т-клетки. Эффекторные Т-клетки CD4+ характеризуются экспрессией кожного лимфоцитарного антигена (CLA) и хемокинового рецептора C-C4 (CCR4) [27]. При уничтожении антигена эффекторные Т-клетки дифференцируются в Т-клетки памяти [27–29]. Т-клетки памяти кожи — это клетки с иммунным профилем цитокинов CCR4+/CCR7+/L-селектин+, которые обеспечивают их циркуляцию в коже, крови и лимфатических узлах [29]. CD4-позитивные резидентные Т-клетки памяти кожи обладают иммунофенотипом CCR4+/CLA+/CCR7–/L-селектин–, они редко покидают кожу [29]. Т-клетки памяти CD4+, экспрессирующие CCR4+/CLA+/CCR7+, но не L-селектин, имеют промежуточный иммунофенотип [29].

Клетки CD8+ созревают из наивных Т-клеток CD8+ (рис. 8), которые при взаимодействии с антигеном

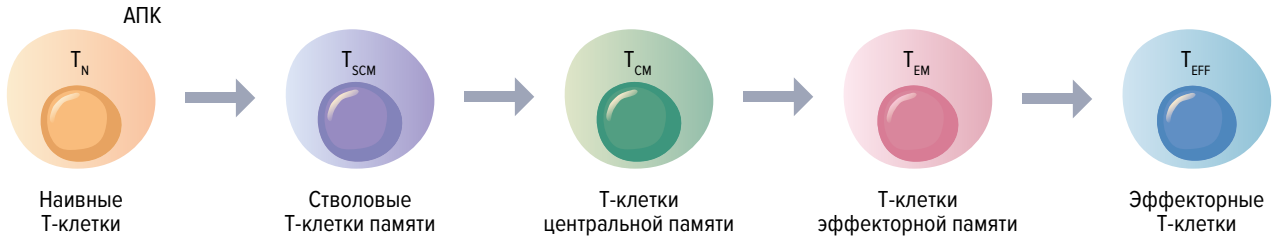

Рис. 8. Схема развития эффекторных клеток CD8+ (цит. по [30])
АПК — антигенпрезентирующая клетка.

Fig. 8. A schematic diagram of CD8+ effector cell development (quoted from [30])
АПК — antigen-presenting cell.

МНС I класса созревают в цитотоксические Т-клетки CD8+. Последние возникают из наивных Т-клеток, которые дифференцируются в Т-клетки памяти. В свою очередь, среди Т-клеток памяти выделяют Т-клетки центральной и эффекторной памяти [31]. Т-клетки CD8+ центральной памяти экспрессируют CD62L и CCR7 и участвуют в миграции клеток CD8+ в лимфатические узлы и быстром пролиферативном ответе на повторное воздействие антигена [32]. У Т-клеток CD8+ эффекторной памяти отсутствует экспрессия CD62L (табл. 1), вследствие чего данные клетки могут мигрировать в периферические ткани и немедленно выполнять свою функцию [32]. Во время стимуляции антигеном Т-клеток CD8+ центральной памяти и Т-клеток CD8+ эффекторной памяти происходит пролиферация и дифференцировка клеток в цитотоксические Т-клетки CD8+ (CD62L–) [33], основной задачей которых является элиминация вирусных патогенов и опухолевых клеток.

J.J. Campbell и соавт. в своей работе показали, что опухолевые Т-клетки при ГМ имеют иммунофенотип CCR4+/CLA+/L-селектин–/CCR7–, т. е. резидентных Т-клеток памяти кожи [6]. Резидентные Т-клетки памяти кожи относятся к немигрирующим популяциям, поэтому, вероятно, клинически у пациентов с ГМ области поражения кожи характеризуются фиксированными границами [27, 29].

Т-хелперы CD4+ имеют решающее значение для функционирования иммунной системы, т. к. выполняют множество задач, необходимых для реализации иммунного надзора и защиты организма от чужеродных патогенов. В основе этого лежит способность наивных Th CD4+ дифференцироваться в различные эффекторные Т-клетки, которые обладают способностью блокировать и элиминировать антигены. Иммунная система человека работает таким образом, что антиген стимулирует определенную цитокиновую среду, которая, в свою очередь, активирует сигнальные пути, опосредованные транскрипционными факторами, участвующими в дифференцировке Т-хелперов, по конкретному пути развития. Этот принцип лежит в основе дихотомии Th 1-го типа — Th 2-го типа, согласно которой интерлейкин(IL)-12 индуцирует экспрессию фактора транскрипции T-bet (TBX21). Последний, в свою очередь, опосредует дифференцировку Th-клеток 1-го типа, секретирующих интерферон-γ. Th 1-го типа принимают участие в клеточно-опосредованном противовирусном и противомикробном иммунитете. Напротив, IL-4 индуцирует фактор транскрипции GATA3 и последующую дифференциацию продуцирующих IL-4 Th-клеток 2-го типа, задачей которых является устранение внеклеточных патогенов. На данный момент среди эффекторных Т-хелперов выделяют также Th 17-го и 22-го типов, Treg и Tfh [34, 35].

Таблица 1. Иммунофенотип Т-клеточных популяций кожи

Группа	Название	Иммунофенотип
CD4+	Наивные Т-клетки	CD4+, TCR+
	Эффекторные Т-клетки	CD4+, TCR+, CCR4+
	Т-клетки эффекторной памяти	CD4+, TCR+, CCR7+, L-селектин+
	Резидентные Т-клетки памяти	CD4+, TCR+, CCR4+, CLA+, CCR7–, L-селектин–
	Мигрирующие Т-клетки памяти	CD4+, TCR+, CCR4+, CLA+, CCR7+, L-селектин–
CD8+	Наивные Т-клетки	CD8+, TCR+
	Цитотоксические Т-клетки	CD8+, TCR+, CD62L–
	Т-клетки центральной памяти	CD8+, TCR+, CCR7+, CD62L+
	Т-клетки эффекторной памяти	CD8+, TCR+, CCR7+, CD62L–

Таким образом, дифференцировка Th CD4+ в эффекторные Т-хелперы 1-го и 2-го типов контролируется факторами транскрипции T-bet и GATA3 соответственно. Гиперэкспрессия T-bet вызывает дифференцировку Th 1-го типа, тогда как потеря T-bet обусловливает обязательную пролиферацию Th 2-го и 17-го типов, что приводит к нарушению защитных функций организма. В свою очередь, делеция в гене *GATA3* предотвращает дифференцировку наивных Т-клеток CD4+ в Th 2-го типа, а повышение экспрессии GATA3 в Th 1-го типа ускоряет их преобразование в Th 2-го типа [36–38].

НЕОПУХОЛЕВЫЙ АНАЛОГ ГМ. СМЕНА ИММУНОФЕНОТИПА ПРИ ПРОГРЕССИРОВАНИИ: ТРАНСКРИПЦИОННЫЙ И ХЕМОКИНОВЫЙ ПРОФИЛИ

ГМ рассматривается как заболевание Th 2-го типа, часто сопровождающееся эозинофилией и высоким уровнем иммуноглобулина E в сыворотке. В пораженной коже опухолевые клетки при ГМ на опухолевой стадии имеют фенотип Th 2-го типа. Эти клетки характеризуются увеличением выработки

IL-4, IL-5, IL-10 и IL-13 [39, 40]. Цитокиновый профиль Th 2-го типа незаметный на ранних стадиях ГМ из-за высокого уровня интерферона, синтезируемого Th 1-го типа [40]. A.C. Hsi и соавт. также исследовали соотношение Th 1-го и 2-го типов при ГМ путем окрашивания Th1- и Th2-специфическими транскрипционными факторами T-bet и GATA3 соответственно [41]. Согласно изложенным выше данным, опухолевые Т-клетки на стадии пятна показали заметно повышенную положительную экспрессию T-bet (Th 1-го типа) при минимальной экспрессии GATA3 (Th 2-го типа) [41]. На стадии бляшки опухолевый субстрат ГМ имел смешанный фенотип T-bet/GATA3, тогда как на стадии опухоли имела место диффузная экспрессия GATA3. Прогрессирование ГМ может быть ускорено снижением числа Th 1-го типа, которые продуцируют интерферон, поскольку он обладает противоопухолевой активностью против субстрата ГМ [42]. X. Gu и соавт. высказали предположение, что накопление опухолевых клеток с течением времени обусловлено их устойчивостью к апоптозу, а не повышением пролиферативной активности клеток опухолевого субстрата ГМ [43]. В соответствии с этим утверждением авторы в своем исследовании продемонстрировали, что BCL-11B — фактор транскрипции, опосредующий устойчивость к апоптозу, гиперэкспрессируется при ГМ в сравнении с воспалительными заболеваниями кожи. Кроме того, отмечено, что прогрессирование ГМ коррелирует с высоким уровнем экспрессии BCL-11B [43].

Подавляющее большинство лимфоцитов опухолевого субстрата при ГМ на стадиях пятна и бляшки экспрессирует хемокиновый рецептор CXC3 (CXCR3). Хемокиновые лиганды CXCL9, CXCL10 и CXCL11, которые высвобождаются из кератиноцитов, фибробластов, клеток Лангерганса, связываются с CXCR3 и могут играть решающую роль в адгезии и маскировке клеток ГМ на ранней стадии в коже, несмотря на экспрессию опухолевыми клетками хемокинового рецептора 4 (CCR4) [40]. CCR4 известен как рецептор Th 2-го типа. Хемокиновый лиганд CCL17 является лигандом CCR4 и служит биомаркером кожных заболеваний, в патогенезе которых основную роль играют Th 2-го типа. При ГМ CCR4 экспрессируется клетками Лангерганса и эндотелиальными клетками [44]. Используя высокоспецифичное окрашивание CCR4, M. Sugaya и соавт. продемонстрировали, что CCR4 экспрессируется на опухолевых клетках в пораженной коже на стадиях пятна, бляшки, опухоли, а количество клеток, обладающих положительной экспрессией, увеличивалось по мере прогрессирования заболевания [45].

Tfh-клетки были впервые описаны более 10 лет назад как Т-клетки CD4+, расположенные в В-клеточных областях лимфоидных тканей у людей [46]. Способность Tfh-клеток покидать область Т-клеток и локализоваться в В-клеточном лимфоидном фолликуле обеспечивается за счет экспрессии хемокинового рецептора CXCR5 в морфофункциональной зоне В-клеток при подавлении хемокинового рецептора CCR7 в морфофункциональной зоне Т-клеток. Эта непосредственная близость к В-клеткам позволяет Tfh-клеткам поддерживать их активацию, способность к размножению и дифференцировке [47]. Данная функция осуществляется за счет экспрессии таких молекул, как CD40L, и цитокинов, например IL-21. Первые исследования клеток Tfh в значительной степени указывали на их фиксированное тканевое расположение, но в более поздних работах показано существование их циркулирующих аналогов.

У пациентов с ГМ молекулы иммунных контрольных точек являются перспективными диагностическими и прогностическими маркерами. При прогрессировании заболевания доказано наличие локальной и системной иммуносупрессии [48]. Повышенное число CD8-позитивных Т-клеток, составляющих реактивное микроокружение при ГМ, ассоциируется с улучшением выживаемости [49]. Гены, связанные с иммунными контрольными точками, часто изменяются в опухолевом субстрате у пациентов с ГМ, что поддерживает концепцию о возможной активации иммунной системы больного в ответ на опухоль [50]. Так, PD-1 и его лиганды (PD-L1 и PD-L2) в настоящее время являются наиболее изученными и используемыми молекулами иммунных контрольных точек.

PD-1 блокирует активацию и пролиферацию Т-клеток с помощью ингибирующих сигналов [51]. При различных формах злокачественных новообразований Т-клетки реактивного микроокружения экспрессируют высокие уровни PD-1 [51]. Антитела, блокирующие PD-1, способны частично восстанавливать функцию Т-клеток PD-1+ и, соответственно, могут быть эффективными при различных опухолевых процессах [52]. У пациентов с ГМ Т-клетки, циркулирующие в организме и проникающие в кожу, характеризуются высокой экспрессией PD-1 [53]. Высокие уровни лиганда PD-L1 также были обнаружены у пациентов с ГМ, у которых экспрессия PD-L1, вероятно, возрастает при прогрессировании лимфомы и коррелирует с усилением иммуносупрессивного микроокружения [54]. Вместе с тем экспрессия PD-1 и/или PD-L1 также может быть выявлена в других подгруппах Т-клеток. Treg-клетки могут экспрессировать PD-1, что делает их негативным медиатором этих клеток. Таким образом, блокировка экспрессии PD-1 может усиливать ингибирующие функции Treg-клеток, что препятствует иммунному ответу организма на лимфомы кожи [55]. В некоторых случаях опухолевые клетки ГМ имеют фенотип Treg и, как было показано, способны подавлять пролиферацию Т-клеток *in vitro* [56]. Экспрессия PD-1 связана и с так называемым фенотипом истощения, который характеризуется повышением активности ингибирующих молекул и снижением продукции эффекторных цитокинов и цитотоксической активности [57]. Как и лимфоциты, присутствующие в реактивном микроокружении, опухолевые клетки при ГМ обладают PD-1-позитивным фенотипом, что ведет к снижению иммунного контроля [58]. Высокая экспрессия PD-1, обнаруженная при ПКТЛ, вызвала интерес к исследованию таргетных молекул, направленных на ингибирование PD-1 у пациентов с ГМ.

Следует отметить, что в последние годы придается все большее значение не только иммунофенотипу опухолевых клеток, но и микроокружению опухоли, т. к. предполагается, что оно может влиять на инициацию и/или развитие клональной популяции [22].

ГМ И РЕАКТИВНОЕ МИКРООКРУЖЕНИЕ

К клеточным элементам реактивного микроокружения относятся CD8-позитивные Т-клетки, Treg, дендритные клетки, макрофаги и тучные клетки. На ранней стадии ГМ инфильтрат состоит преимущественно из Th 1-го типа и Т-клеток CD8+ [59, 60]. Бóльшая доля Т-клеток реактивного микроокружения была обнаружена в образцах биоптатов кожи у пациентов с ранней стадией заболевания при сравнении с биоптатами кожи пациентов с поздней стадией. Дополнительно была выявлена закономерность между бóльшим количеством CD8-позитивных Т-клеток и более высокими показателями общей выживаемости при ПКТЛ [61]. Treg FOXP3+ также коррелировали с лучшей выживаемостью при ГМ и неспецифицированной ПКТЛ [62]. Treg- и Т-клетки, составляющие реактивное микроокружение опухолевого инфильтрата, могут способствовать противоопухолевому ответу. Количество этих клеток значительно уменьшается при прогрессировании ГМ.

Тесное взаимодействие между клетками Лангерганса и клетками ГМ проявляется в классической морфологии эпидермального микроабсцесса Потрие. Доказано, что опухолевые клетки ГМ демонстрировали рост в долгосрочных культурах при совместном культивировании с незрелыми дендритными клетками [63]. Кроме того, отмечались дополнительные антитела к TCR и CD40, ингибирующие пролиферацию клеток ПКТЛ. В поддержку этих результатов выдвинута гипотеза, согласно которой рост клеток ПКТЛ осуществляется за счет взаимодействия между пептидами MHC II класса на дендритных клетках и TCR на опухолевых Т-клетках. Опухолевые Т-клетки могут способствовать выживанию дендритных клеток CD40+ за счет лиганда CD40L [63]. Имеются также доказательства того, что отсутствие стимуляции дендритных клеток или блокирование экспрессии MHC II класса дендритными клетками с характерным Treg-подобным фенотипом не вызывают размножения опухолевых Т-клеток [64]. Следовательно, дендритные клетки, вероятно, активируются воздействием опухолеспецифических антигенов и способствуют неконтролируемой пролиферации опухолевого клона [65].

Макрофаги играют ключевую роль в развитии опухолей и инвазии при злокачественных новообразованиях человека, но об их патогенной роли при ПКТЛ известно мало. Отмечается, что количество клеток CD163+ в пораженной коже при ПКТЛ, атопическом дерматите или псориазе было значительно больше, чем в нормальной контрольной группе [66]. Продемонстрировано, что число клеток CD163+ или CD68+ у пациентов с ПКТЛ повышалось по мере того, как в инфильтрате обнаруживалось увеличение количества опухолевых Т-клеток, в то время как их число снижалось при местном применении глюкокортикостероидов и ПУВА-терапии [66]. Истощение пула M2-подобных опухоль-ассоциированных макрофагов, экспрессирующих широкий спектр противовоспалительных молекул, таких как IL-10, трансформирующий фактор роста (TGF-β) и аргиназа, задерживает развитие кожной лимфомы в ксенотрансплантатах кожных Т-клеточных лимфом человека у мышей с ослабленным иммунитетом [67]. Эти исследования позволяют предположить, что макрофаги могут играть решающую роль в развитии ГМ, а их взаимодействие с опухолевыми Т-клетками может способствовать прогрессированию лимфомы кожи.

В ряде опубликованных к настоящему времени статей отмечается значительная активация находящихся в опухолевом субстрате реактивных В-клеток при ГМ в сравнении с неопухолевыми дерматитами [68]. Функциональная роль В-клеток, связанных с опухолью, в микроокружении ГМ в настоящее время до конца не изучена. Однако, по версии ряда авторов, наличие В-клеток служит положительным прогностическим фактором [69]. Прогностическое влияние В-клеток, присутствующих в реактивном микроокружении при ГМ с признаками крупноклеточной трансформации, требует дальнейших исследований [70].

МОЛЕКУЛЯРНО-ГЕНЕТИЧЕСКИЕ ИССЛЕДОВАНИЯ ПРИ ГМ

Молекулярно-генетические исследования, проведенные в последние годы, убедительно доказывают роль генетических факторов в инициации опухолевого процесса и развитии ГМ [71]. Данные открытия включают обнаружение многих хромосомных нарушений, изменение количества копий генов [71]. Хромосомные аберрации чаще всего вовлекают хромосомы 8, 10 и 17 [8, 71]. Хромосомная нестабильность может быть обусловлена нарушениями механизмов репарации ДНК, активацией эндонуклеаз RAG, нарушением контроля клеточного цикла и тотальным гипометилированием ДНК [71, 72]. Микроокружение опухоли смещается от фенотипа Th 1-го типа к фенотипу Th 2-го типа в процессе эволюции заболевания [39, 73]. Эти эффекты обратимы при истощении пула опухолевых Т-клеток [73].

Пациенты с ГМ подвержены повышенному риску бактериальной инфекции, особенно на поздних стадиях заболевания, из-за нарушения кожного барьера, а также подавления местного и системного иммунных ответов [74]. Иммуносупрессия напрямую связана с опухолевой Т-клеточной популяцией и частично обусловлена аномалиями сигнального пути JAK/STAT [8, 75].

Обязательным методом диагностики, существенно облегчающим верификацию диагноза ПКТЛ, является молекулярно-генетическое исследование с помощью полимеразной цепной реакции или Саузерн-блоттинг гибридизации [76]. Образование клона Т-клеток при опухолевом процессе сопровождается возникновением популяции клеток с одинаковой перестройкой генов цепей TCR [77]. Определение Т-клеточной клональности опухолевого инфильтрата позволяет обнаружить нарушения перестройки γ- или β-цепи генов TCR. Необходимо подчеркнуть, что популяция клональных Т-лимфоцитов может быть обнаружена не только при ПКТЛ, но и при ряде доброкачественных воспалительных «клональных» дерматозов. С другой стороны, на ранней стадии забо-

левания высока частота ложноотрицательных результатов [14, 15, 20]. Моноклональность Т-лимфоцитов инфильтрата служит стабильным диагностическим признаком только в опухолевой стадии ГМ [78].

СТАДИИ ГМ И КЛИНИЧЕСКИЕ ПРОГНОСТИЧЕСКИЕ ПАРАМЕТРЫ

Стадирование ГМ было впервые предложено совместной группой Американской объединенной комиссии по злокачественным новообразованиям (American Joint Committee on Cancer, AJCC) в 2007 г. [79]. Международное общество по изучению кожных лимфом (International Society for Cutaneous Lymphomas, ISCL) и Европейская организация по изучению и лечению рака (European Organisation for Research and Treatment of Cancer, EORTC) разработали новые критерии стадирования, которые позже были подтверждены в одноцентровом клиническом исследовании когорты из 1502 пациентов [79]. Так, было обнаружено, что пожилой возраст связан с более высоким риском прогрессирования ГМ, более низким показателем общей выживаемости. Кожная стадия заболевания, фолликулотропный вариант ГМ, крупноклеточная трансформация при ГМ и высокий уровень лактатдегидрогеназы (ЛДГ) были независимо связаны с риском прогрессирования заболевания, ухудшением общей выживаемости [80]. Результаты проведенного исследования легли в основу прогностического индекса, разработанного Международным консорциумом по кожным лимфомам (Cutaneous Lymphoma International Consortium) для пациентов с поздней стадией ГМ. Такие признаки, как IV стадия ГМ, возраст старше 60 лет, крупноклеточная трансформация и повышение уровня ЛДГ, были объединены в 3-уровневую прогностическую модель. Эти группы риска имели разные показатели 5-летней выживаемости вне зависимости от стадии заболевания: низкий риск — 68 %, средний риск — 44 % и высокий риск — 28 %.

Одна из самых сложных проблем в диагностике ГМ — выявление пациентов на ранних стадиях заболевания, подверженных риску прогрессирования. Значительный прогресс в идентификации таких пациентов достигнут в процессе работы группы авторов во главе с A. de Masson [81]. В данном одноцентровом ретроспективном исследовании выраженность опухолевого клона Т-клеток в пораженной коже коррелировала с риском развития заболевания и общей выживаемостью пациентов на ранней стадии. В частности, было показано, что количественная характеристика опухолевого клона, превышающая 25 % от общей популяции Т-клеток, была связана с низкими показателями выживаемости без прогрессирования и общей выживаемости. Прогностическая значимость выраженности клональной популяции Т-клеток значительно выше, чем у таких показателей, как стадии (IB и IA), наличие бляшек, повышения уровня ЛДГ, возраст пациента и наличие крупноклеточной трансформации. Кроме того, проведение лучевой или местной (кожной) терапии у пациентов с высоким риском прогрессирования с учетом определения опухолевого клона более 25 % от общей популяции Т-клеток приводило к улучшению общей выживаемости. Определение опухолевой клональной нагрузки с помощью секвенирования с высоким разрешением также оказалось полезным для прогноза исходов после трансплантации костного мозга [80].

Ведение пациентов с ГМ во многих случаях требует привлечения специалистов разного профиля (дерматологов, гематологов, онкологов, радиологов), поскольку оно сочетает в себе местную (кожную) и системную терапию. Несмотря на то что ISCL/EORTC предлагают разные методы лечения ГМ, эффективных подходов, обеспечивающих устойчивый ответ, недостаточно [82, 83]. Частота ответа при таргетной терапии варьирует от 30 до 67 %, при этом полный ответ не превышает 41 % [82]. Традиционные курсы химиотерапии имеют более высокий уровень ответа, но полученный результат кратковременный и ведет к худшему прогнозу [84, 85]. Традиционная немиелоаблативная трансплантация аллогенных гемопоэтических стволовых клеток (аллоТГСК) — единственное возможное средство излечения от ПКТЛ, при котором 5-летняя общая выживаемость достигает 46 % [86]. Использование аллоТГСК в Стэнфорде показало общий уровень ответа 90 % при 2-летней общей выживаемости и выживаемости без прогрессирования 76 и 50 % соответственно. Отмечалась низкая частота реакции «трансплантат против хозяина» (РТПХ) (23 % пациентов с острой РТПХ II–IV степени и 23 % с хронической РТПХ через 2 года) [87]. Смертность вследствие РТПХ или вторичного злокачественного новообразования через 1 год составила 3 % [87]. Важным предиктором успешной аллоТГСК является глубина ремиссии, достигнутая на предтрансплантационном этапе лечения.

ЗАКЛЮЧЕНИЕ

Таким образом, для эффективного лечения ГМ важна ранняя диагностика, включающая помимо гистологических иммуногистохимические и молекулярно-биологические методы исследования.

Имеющиеся в настоящее время литературные данные свидетельствуют о необходимости совершенствования патоморфологических и иммуногистохимических исследований при подозрении на ГМ. Гистологическое исследование биоптата кожи по-прежнему является «золотым стандартом» диагностики ПТКЛ, а иммуногистохимическое исследование относится к одному из наиболее развивающихся методов в рамках комплексного обследования больных с целью поиска новых маркеров ранней диагностики и прогностических маркеров развития опухоли.

КОНФЛИКТЫ ИНТЕРЕСОВ

Авторы заявляют об отсутствии конфликтов интересов. А.М. Ковригина, член редакционной коллегии журнала «Клиническая онкогематология. Фундаментальные исследования и клиническая практика», не участвовала в рецензировании рукописи.

ИСТОЧНИКИ ФИНАНСИРОВАНИЯ

Исследование не имело спонсорской поддержки.

ВКЛАД АВТОРОВ

Концепция и дизайн: все авторы.
Сбор и обработка данных: все авторы.
Предоставление материалов исследования: все авторы.
Анализ и интерпретация данных: все авторы.
Подготовка рукописи: все авторы.
Окончательное одобрение рукописи: все авторы.

ЛИТЕРАТУРА/REFERENCES

1. Кохан М.М. Т-клеточные злокачественные лимфомы кожи: клинические и иммунологические аспекты диагностики, стадийного течения и терапии: Автореф. ... д-ра мед. наук. М., 2002.

[Kokhan MM. T-kletochnye zlokachestvennye limfomy kozhi: klinicheskie i immunologicheskie aspekty diagnostiki, stadiinogo techeniya i terapii. (Cutaneous T-cell malignant lymphomas: clinical and immunological aspects of diagnosis, stage course, and therapy.) [dissertation] Moscow; 2002. (In Russ)]

2. Willemze R, Jaffe ES, Burg G, et al. WHO-EORTC classification for cutaneous lymphomas. Blood. 2005;105(10):3768–85. doi: 10.1182/blood-2004-09-3502.

3. Korgavkar K, Xiong M, Weinstock M. Changing incidence trends of cutaneous T-cell lymphoma. JAMA Dermatol. 2013;149(11):1295–9. doi: 10.1001/jamadermatol.2013.5526.

4. Imam MH, Shenoy PJ, Flowers CR, et al. Incidence and survival patterns of cutaneous T-cell lymphomas in the United States. Leuk Lymphoma. 2013;54(4):752–9. doi: 10.3109/10428194.2012.729831.

5. Tan RH, Butterworth CM, McLaughlin H, et al. Mycosis fungoides—a disease of antigen persistence. Br J Dermatol. 1974;91(6):607–16. doi: 10.1111/j.1365-2133.1974.tb12449.x.

6. Campbell JJ, Clark RA, Watanabe R, Kupper TS. Sezary syndrome and mycosis fungoides arise from distinct T-cell subsets: a biologic rationale for their distinct clinical behaviors. Blood. 2010;116(5):767–71. doi: 10.1182/blood-2009-11-251926.

7. Berger CL, Hanlon D, Kanada D, et al. The growth of cutaneous T-cell lymphoma is stimulated by immature dendritic cells. Blood. 2002;99(8):2929–39. doi: 10.1182/blood.V99.8.2929.

8. Wang L, Ni X, Covington K, et al. Genomic profiling of Sezary syndrome identifies alterations of key T cell signaling and differentiation genes. Nat Genet. 2015;47(12):1426–34. doi: 10.1038/ng.3444.

9. Krejsgaard T, Willerslev-Olsen A, Lindahl LM, et al. Staphylococcal enterotoxins stimulate lymphoma-associated immune dysregulation. Blood. 2014;124(5):761–70. doi: 10.1182/blood-2014-01-551184.

10. Gelfand JM, Shin DB, Neimann AL, et al. The risk of lymphoma in patients with psoriasis. J Invest Dermatol. 2006;126(10):2194–201. doi: 10.1038/sj.jid.5700410.

11. Legendre L, Barnetche T, Mazereeuw-Hautier J, et al. Risk of lymphoma in patients with atopic dermatitis and the role of topical treatment: a systematic review and meta-analysis. J Am Acad Dermatol. 2015;72(6):992–1002. doi: 10.1016/j.jaad.2015.02.1116.

12. Mirvish JJ, Pomerantz RG, Falo Jr LD, et al. Role of infectious agents in cutaneous T-cell lymphoma: facts and controversies. Clin Dermatol. 2013;31(4):423–31. doi: 10.1016/j.clindermatol.2013.01.009.

13. Mirvish ED, Pomerantz RG, Geskin LJ. Infectious agents in cutaneous T-cell lymphoma. J Am Acad Dermatol. 2011;64(2):423–31. doi: 10.1016/j.jaad.2009.11.692.

14. Белоусова И.Э., Самцов А.В. Федеральные клинические рекомендации по ведению больных лимфомами кожи. М., 2015. С. 13–25.

[Belousova IE, Samtsov AV. Federalnye klinicheskie rekomendatsii po vedeniyu bolnykh limfomami kozhi. (Federal clinical guidelines for management of patients with cutaneous lymphomas.) Moscow; 2015. pp. 13–25. (In Russ)]

15. Larocca C, Kupper T. Mycosis fungoides and sezary syndrome: an update. Hematol Oncol Clin. 2019;33(1):103–20. doi: 10.1016/j.hoc.2018.09.001.

16. Agar NS, Wedgeworth E, Crichton S, et al. Survival outcomes and prognostic factors in mycosis fungoides/Sezary syndrome: validation of the revised International Society for Cutaneous Lymphomas/European Organisation for Research and Treatment of Cancer staging proposal. J Clin Oncol. 2010;28(31):4730–9. doi: 10.1200/jco.2009.27.7665.

17. Sun G, Berthelot C, Li Y, Glass DA. Poor prognosis in non-Caucasian patients with early-onset mycosis fungoides. J Am Acad Dermatol. 2009;60(2):231–5. doi: 10.1016/j.jaad.2008.09.063.

18. Talpur R, Singh L, Daulat S, et al. Long-term outcomes of 1,263 patients with mycosis fungoides and Sezary syndrome from 1982 to 2009. Clin Cancer Res. 2012;18(18):5051–60. doi: 10.1158/1078-0432.ccr-12-0604.

19. Молочков А.В., Ковригина А.М., Кильдюшевский А.В., Караулов А.В. Лимфома кожи. М.: БИНОМ, 2012. 183 с.

[Molochkov AV, Kovrigina AM, Kildyushevskii AV, Karaulov AV. Limfoma kozhi. (Cutaneous lymphoma.) Moscow: BINOM Publ.; 2012. 183 p. (In Russ)]

20. Братцева Е.В., Ротанов С.В. Современные подходы к диагностике грибовидного микоза. Вестник дерматологии и венерологии. 2010;6:16–22.

[Brattseva EV, Rotanov SV. Current approaches to the diagnosis of mycosis fungoides. Vestnik dermatologii i venerologii. 2010;6:16–22. (In Russ)]

21. Guitart J, Kennedy J, Ronan S, et al. Histologic criteria for the diagnosis of mycosis fungoides: proposal for a grading system to standardize pathology reporting. J Cutan Pathol. 2001;28(4):174–83. doi: 10.1034/j.1600-0560.2001.028004174.x.

22. Goteri G, Filosa A, Mannello B, et al. Density of neoplastic lymphoid infiltrate, CD8+ T cells, and CD1a+ dendritic cells in mycosis fungoides. J Clin Pathol. 2003;56(6):453–8. doi: 10.1136/jcp.56.6.453.

23. Willemze R, Cerroni L, Kempf W, et al. The 2018 update of the WHO-EORTC classification for primary cutaneous lymphomas. Blood. 2019:133(16):1703–14. doi: 10.1182/blood.2019002852.

24. Белоусова И.Э., Казаков Д.В., Криволапов Ю.А. Современные подходы к диагностике и лечению первичных лимфом кожи на основе новой ВОЗ-EORTC классификации. Т-клеточные лимфомы кожи. Архив патологии. 2007;69(5):11–7.

[Belousova IE, Kazakov DV, Krivolapov YuA. Current approaches to the diagnosis and treatment of primary cutaneous lymphomas based on the new WHO-EORTC classification. Cutaneous T-cell lymphomas. Arkhiv patologii. 2007;69(5):11–7. (In Russ)]

25. Поддубная И.В., Птушкин В.В., Белоусова И.Э. и др. Новые возможности системной терапии CD30+ первичных кожных Т-клеточных лимфом: резолюция. Современная онкология. 2020;22(2):79–81.

[Poddubnaya IV, Ptushkin VV, Belousova IE, et al. New prospects for systemic treatment of primary cutaneous CD30+ T-cell lymphomas: resolution. Sovremennaya onkologiya. 2020;22(2):79–81. (In Russ)]

26. Clark RA, Chong B, Mirchandani N, et al. The vast majority of CLA+ T cells are resident in normal skin. J Immunol. 2006;176(7):4431–9. doi: 10.4049/jimmunol.176.7.4431.

27. Clark RA. Skin-resident T cells: the ups and downs of on site immunity. J Invest Dermatol. 2010;130(2):362–70. doi: 10.1038/jid.2009.247.

28. Clark RA. Resident memory T cells in human health and disease. Sci Transl Med. 2015;7(269):269rv1. doi: 10.1126/scitranslmed.3010641.

29. Watanabe R, Gehad A, Yang C, et al. Human skin is protected by four functionally and phenotypically discrete populations of resident and recirculating memory T cells. Sci Transl Med. 2015;7(279):279ra39. doi: 10.1126/scitranslmed.3010302.

30. Golubovskaya V, Wu L. Different subsets of T cells, memory, effector functions, and CAR-T immunotherapy. Cancers. 2016;8(3):36. doi: 10.3390/cancers8030036.

31. Sallusto F, Geginat J, Lanzavecchia A. Central memory and effector memory T cell subsets: function, generation, and maintenance. Annu Rev Immunol. 2004;22:745–63. doi: 10.1146/annurev.immunol.22.012703.104702.

32. Butcher EC, Picker LJ. Lymphocyte homing and homeostasis. Science. 1996;272(5258):60–7. doi: 10.1126/science.272.5258.60.

33. Wherry EJ, Teichgraber V, Becker TC, et al. Lineage relationship and protective immunity of memory CD8 T cell subsets. Nat Immunol. 2003;4(3):225–34. doi: 10.1038/ni889.

34. Ma CS, Deenick EK, Batten M, Tangye SG. The origins, function, and regulation of T follicular helper cells. J Exp Med. 2012;209(7):1241–53. doi: 10.1084/jem.20120994.

35. Deenick EK, Cindy SM, Brink R, et al. Regulation of T follicular helper cell formation and function by antigen presenting cells. Curr Opin Immunol. 2011;23(1):111–8. doi: 10.1016/j.coi.2010.10.007.

36. Zhu J, Yamane H, Paul WE. Differentiation of effector CD4 T cell populations. Annu Rev Immunol. 2009;28:445–89. doi: 10.1146/annurev-immunol-030409-101212.

37. Finotto S, Neurath MF, Glickman JN, et al. Development of spontaneous airway changes consistent with human asthma in mice lacking T-bet. Science. 2002;295(5553):336–8. doi: 10.1126/science.1065544.

38. Bettelli E, Sullivan B, Szabo SJ, et al. Loss of T-bet, but not STAT1, prevents the development of experimental autoimmune encephalomyelitis. J Exp Med. 2004;200(1):79–87. doi: 10.1084/jem.20031819.

39. Vowels BR, Lessin SR, Cassin M, et al. Th2 cytokine mRNA expression in skin in cutaneous T-cell lymphoma. J Invest Dermatol. 1994;103(5):669–73. doi: 10.1111/1523-1747.ep12398454.

40. Miyagaki T, Sugaya M. Immunological milieu in mycosis fungoides and Sezary syndrome. J Dermatol. 2014;41(1):11–8. doi: 10.1111/1346-8138.12305.

41. Hsi AC, Lee SJ, Rosman IS, et al. Expression of helper T cell master regulators in inflammatory dermatoses and primary cutaneous T-cell lymphomas: diagnostic implications. J Am Acad Dermatol. 2015;72(1):159–67. doi: 10.1016/j.jaad.2014.09.022.

42. Sugaya M, Tokura Y, Hamada T, et al. Phase II study of iv interferon-gamma in Japanese patients with mycosis fungoides. J Dermatol. 2014;41(1):50–6. doi: 10.1111/1346-8138.12341.

43. Gu X, Wang Y, Zhang G, Li W, Tu P. Aberrant expression of BCL11B in mycosis fungoides and its potential role in interferon-induced apoptosis. J Dermatol. 2013;40(8):596–605. doi: 10.1111/1346-8138.12160.

44. Kataoka Y. Thymus and activation-regulated chemokine as a clinical biomarker in atopic dermatitis. J Dermatol. 2014;41(3):221–9. doi: 10.1111/1346-8138.12440.

45. Sugaya M, Morimura S, Suga H, Kawaguchi M. CCR 4 is expressed on infiltrating cells in lesional skin of early mycosis fungoides and atopic dermatitis. J Dermatol. 2015;42(6):613–5. doi: 10.1111/1346-8138.12852.

46. Breitfeld D, Ohl L, Kremmer E, et al. Follicular B helper T cells express CXC chemokine receptor 5, localize to B cell follicles, and support immunoglobulin production. J Exp Med. 2000;192(11):1545–52. doi: 10.1084/jem.192.11.1545.

47. Hardtke S, Ohl L, Forster R. Balanced expression of CXCR5 and CCR7 on follicular T helper cells determines their transient positioning to lymph node follicles and is essential for efficient B-cell help. Blood. 2005;106(6):1924–31. doi: 10.1182/blood-2004-11-4494.

48. Krejsgaard T, Odum N, Geisler C, et al. Regulatory T cells and immunodeficiency in mycosis fungoides and Sezary syndrome. Leukemia. 2012;26(3):424–32. doi: 10.1038/leu.2011.237.

49. Vonderheid EC, Pavlov I, Delgado JC, et al. Prognostic factors and risk stratification in early mycosis fungoides. Leuk Lymphoma. 2014;55(1):44–50. doi: 10.3109/10428194.2013.790541.

50. Ungewickell A, Bhaduri A, Rios E, et al. Genomic analysis of mycosis fungoides and Sezary syndrome identifies recurrent alterations in TNFR2. Nat Genet. 2015;47(9):1056–60. doi: 10.1038/ng.3370.

51. Zou W, Wolchok JD, Chen L. PD-L1 (B7-H1) and PD-1 pathway blockade for cancer therapy: Mechanisms, response biomarkers, and combinations. Sci Transl Med. 2016;8(328):328rv4. doi: 10.1126/scitranslmed.aad7118.

52. Topalian SL, Drake CG, Pardoll DM. Immune checkpoint blockade: a common denominator approach to cancer therapy. Cancer Cell. 2015;27(4):450–61. doi: 10.1016/j.ccell.2015.03.001.

53. Cetinozman F, Jansen PM, Vermeer MH, Willemze R. Differential expression of programmed death-1 (PD-1) in Sezary syndrome and mycosis fungoides. Arch Dermatol. 2012;148(12):1379–85. doi: 10.1001/archdermatol.2012.2089.

54. Kantekure K, Yang Y, Raghunath P, et al. Expression patterns of the immunosuppressive proteins PD-1/CD279 and PD-L1/CD274 at different stages of cutaneous T-cell lymphoma (CTCL)/mycosis fungoides (MF). Am J Dermatopathol. 2012;34(1):126. doi: 10.1097/dad.0b013e31821c35cb.

55. Togashi Y, Shitara K, Nishikawa H. Regulatory T cells in cancer immunosuppression—implications for anticancer therapy. Nat Rev Clin Oncol. 2019;16(6):356–71. doi: 10.1038/s41571-019-0175-7.

56. Clark RA. Regulation gone wrong: a subset of Sezary patients have malignant regulatory T cells. J Invest Dermatol. 2009;129(12):2747–50. doi: 10.1038/jid.2009.290.

57. Gholami MD, Kardar GA, Saeedi Y, et al. Exhaustion of T lymphocytes in the tumor microenvironment: significance and effective mechanisms. Cell Immunol. 2017;322:1–14. doi: 10.1016/j.cellimm.2017.10.002.

58. Murray D, McMurray JL, Eldershaw S, et al. Progression of mycosis fungoides occurs through divergence of tumor immunophenotype by differential expression of HLA-DR. Blood Adv. 2019:3(4):519–30. doi: 10.1182/bloodadvances.2018025114.

59. Vermeer MH, van Doorn R, Dukers D, et al. CD8+ T cells in cutaneous T-cell lymphoma: expression of cytotoxic proteins, Fas ligand, and killing inhibitory receptors and their relationship with clinical behavior. J Clin Oncol. 2001;19(23):4322–9. doi: 10.1200/jco.2001.19.23.4322.

60. Goteri G, Filosa A, Mannello B, et al. Density of neoplastic lymphoid infiltrate, CD8+ T cells, and CD1a+ dendritic cells in mycosis fungoides. J Clin Pathol. 2003;56(6):453–8. doi: 10.1136/jcp.56.6.453.

61. Hoppe RT, Medeiros LJ, Warnke RA, Wood GS. CD8-positive tumor-infiltrating lymphocytes influence the long-term survival of patients with mycosis fungoides. J Am Acad Dermatol. 1995;32(3):448–53. doi: 10.1016/0190-9622(95)90067-5.

62. Gjerdrum LM, Woetmann A, Odum N, et al. FOXP3+ regulatory T cells in cutaneous T-cell lymphomas: association with disease stage and survival. Leukemia. 2007;21(12):2512–8. doi: 10.1038/sj.leu.2404913.

63. Berger CL, Hanlon D, Kanada D, et al. The growth of cutaneous T-cell lymphoma is stimulated by immature dendritic cells. Blood. 2002;99(8):2929–39. doi: 10.1182/blood.v99.8.2929.

64. Wong HK, Wilson AJ, Gibson HM, et al. Increased expression of CTLA-4 in malignant T cells from patients with mycosis fungoides–cutaneous T-cell lymphoma. J Invest Dermatol. 2006;126(1):212–9. doi: 10.1038/sj.jid.5700029.

65. Querfeld C, Curran SA, Leung S, et al. T cells in CTCL have an exhausted phenotype while cutaneous dendritic cells display a normally activated mature phenotype. Blood. 2014;124(21):1695. doi: 10.1182/blood.v124.21.1695.1695.

66. Sugaya M, Miyagaki T, Ohmatsu H, et al. Association of the numbers of CD163+ cells in lesional skin and serum levels of soluble CD163 with disease progression of cutaneous T cell lymphoma. J Dermatol Sci. 2012;68(1):45–51. doi: 10.1016/j.jdermsci.2012.07.007.

67. Wu X, Schulte BC, Zhou Y, et al. Depletion of M2-like tumor-associated macrophages delays cutaneous T-cell lymphoma development in vivo. J Invest Dermatol. 2014;134(11):2814–22. doi: 10.1038/jid.2014.206.

68. Jullie ML, Carlotti M, Vivot A Jr, et al. CD20 antigen may be expressed by reactive or lymphomatous cells of transformed mycosis fungoides: diagnostic and prognostic impact Am J Surg Pathol. 2013;37(12):1845–54. doi: 10.1097/pas.0000000000000091.

69. Nelson BH. CD20+ B cells: the other tumor-infiltrating lymphocytes. J Immunol. 2010;185(9):4977–82. doi: 10.4049/jimmunol.1001323.

70. Theurich S, Schlaak M, Steguweit H, et al. Targeting tumor-infiltrating B cells in cutaneous T-cell lymphoma. J Clin Oncol. 2016;34(12):e110–e116. doi: 10.1200/jco.2013.50.9471.

71. Choi J, Goh G, Walradt T, et al. Genomic landscape of cutaneous T cell lymphoma. Nat Genet. 2015;47(9):1011–9. doi: 10.1038/ng.3356.

72. Park J, Yang J, Wenzel AT, et al. Genomic analysis of 220 CTCLs identifies a novel recurrent gain-of-function alteration in RLTPR (p. Q575E). Blood. 2017;130(12):1430–40. doi: 10.1182/blood-2017-02-768234.

73. Gonzalez BR, Zain J, Rosen ST, Querfeld C. Tumor microenvironment in mycosis fungoides and Sezary syndrome. Curr Opin Oncol. 2016;28(1):88–96. doi: 10.1097/CCO.0000000000000243

74. Axelrod PI, Lorber B, Vonderheid EC. Infections complicating mycosis fungoides and Sezary syndrome. JAMA. 1992;267(10):1354–8. doi: 10.1001/jama.267.10.1354.

75. Netchiporouk E, Litvinov IV, Moreau L, et al. Deregulation in STAT signaling is important for cutaneous T-cell lymphoma (CTCL) pathogenesis and cancer progression. Cell Cycle. 2014;13(21):3331–5. doi: 10.4161/15384101.2014.965061.

76. Kirsch IR, Watanabe R, O'Malley JT, et al. TCR sequencing facilitates diagnosis and identifies mature T cells as the cell of origin in CTCL. Science Transl Med. 2015;7(308):308ra158. doi: 10.1126/scitranslmed.aaa9122.

77. Российские клинические рекомендации по диагностике и лечению лимфопролиферативных заболеваний. Под ред. И.В. Поддубной, В.Г. Савченко. М.: Буки Веди, 2016. С. 85–91.

[Poddubnaya IV, Savchenko VG, eds. Rossiiskie klinicheskie rekomendatsii po diagnostike i lecheniyu limfoproliferativnykh zabolevanii. (Russian clinical guidelines on diagnosis and treatment of lymphoproliferative disorders.) Moscow: Buki Vedi Publ.; 2016. pp. 85–91. (In Russ)]

78. Сидорова Ю.В. Т-клеточная клональность в диагностике лимфопролиферативных заболеваний: Дис. ... канд. мед. наук. М., 2004.

[Sidorova YuV. T-kletochnaya klonalnost v diagnostike limfoproliferativnykh zabolevanii. (T-cell clonality in the diagnosis of lymphoproliferative diseases.) [dissertation] Moscow; 2004. (In Russ)]

79. Olsen E, Vonderheid E, Pimpinelli N, et al. Revisions to the staging and classification of mycosis fungoides and Sezary syndrome: a proposal of the International Society for Cutaneous Lymphomas (ISCL) and the cutaneous lymphoma task force of the European Organization of Research and Treatment of Cancer (EORTC). Blood. 2007;110(6):1713–22. doi: 10.1182/blood-2008-02-142653.

80. Scarisbrick JJ, Prince HM, Vermeer MH, et al. Cutaneous Lymphoma International Consortium study of outcome in advanced stages of mycosis fungoides and Sezary syndrome: effect of specific prognostic markers on survival and development of a prognostic model. J Clin Oncol. 2015;33(32):3766. doi: 10.1200/JCO.2015.61.7142.

81. de Masson A, O'Malley JT, Elco CP, et al. High-throughput sequencing of the T cell receptor β gene identifies aggressive early-stage mycosis fungoides. Sci Transl Med. 2018;10(440):eaar5894. doi: 10.1126/scitranslmed.aar5894.

82. Trautinger F, Eder J, Assaf C, et al. European Organisation for Research and Treatment of Cancer consensus recommendations for the treatment of mycosis fungoides/Sezary syndrome–Update 2017. Eur J Cancer. 2017;77:57–74. doi: 10.1016/j.ejca.2017.02.027.

83. Олисова О.Ю., Сыдиков А.А., Чупров И.Н. и др. Эритродермическая форма грибовидного микоза: алгоритм диагностики и лечения. Клиническая онкогематология. 2018;11(4):295–302. doi: 10.21320/2500-2139-2018-11-4-295-302.

[Olisova OYu, Sydikov AA, Chuprov IN, et al. Erythrodermic Mycosis Fungoides: The Algorithm of Diagnosis and Treatment. Clinical oncohematology. 2018;11(4):295–302. doi: 10.21320/2500-2139-2018-11-4-295-302. (In Russ)]

84. Zinzani PL, Venturini F, Stefoni V, et al. Gemcitabine as single agent in pretreated T-cell lymphoma patients: evaluation of the long-term outcome. Ann Oncol. 2010;21(4):860–3. doi: 10.1093/annonc/mdp508.

85. Hanel W, Briski R, Ross CW, et al. A retrospective comparative outcome analysis following systemic therapy in mycosis fungoides and Sezary syndrome. Am J Hematol. 2016;91(12):E491–E495. doi: 10.1002/ajh.24564.

86. Damsky WE, Choi J. Genetics of cutaneous T cell lymphoma: from bench to bedside. Curr Treat Options Oncol. 2016;17(7):1–14. doi: 10.1007/s11864-016-0410-8.

87. Weng WK, Armstrong R, Arai S, et al. Non-myeloablative allogeneic transplantation resulting in clinical and molecular remission with low Non-Relapse Mortality (NRM) in patients with advanced stage Mycosis Fungoides (MF) and Sezary Syndrome (SS). Blood. 2014;124(21):2544. doi: 10.1182/blood.v124.21.2544.2544.