Клиническая онкогематология. 2022;15(4):356–64

Clinical oncohematology. 2022;15(4):356–64

ЛИМФОИДНЫЕ ОПУХОЛИ

LYMPHOID TUMORS

Плазмобластная лимфома с первичным поражением костного мозга у пациента с ВИЧ-отрицательным статусом: обзор литературы и собственное клиническое наблюдение

Plasmablastic Lymphoma with Primary Impairment of Bone Marrow in a HIV-Negative Patient: A Literature Review and a Case Report

М.В. Фирсова, М.В. Соловьев, А.М. Ковригина, Л.П. Менделеева

ФГБУ «НМИЦ гематологии» Минздрава России,
Новый Зыковский пр-д, д. 4, Москва, Российская Федерация, 125167

MV Firsova, MV Solov'ev, AM Kovrigina, LP Mendeleeva

National Research Center for Hematology,
4 Novyi Zykovskii pr-d, Moscow, Russian Federation, 125167

РЕФЕРАТ

Актуальность. Плазмобластная лимфома (ПБЛ) — это редкий вариант В-крупноклеточной лимфомы. Заболевание, как правило, связано с ВИЧ-инфекцией, а среди заболевших превалируют лица мужского пола. Наиболее часто очаг опухолевого поражения локализуется в полости рта. ПБЛ характеризуется агрессивным течением, низкими показателями отдаленной выживаемости.

Цель. Сообщение о клиническом наблюдении редкой локализации ПБЛ с первичным поражением костного мозга у 19-летнего пациента с ВИЧ-отрицательным статусом.

Материалы и методы. Диагностика заболевания оказалась сложной задачей и базировалась на результатах многоэтапного комплексного иммуногистохимического исследования трепанобиоптата костного мозга.

Результаты. Интенсивная блоковая полихимиотерапия по протоколу mNHL-BFM-90 в сочетании с бортезомибом и даратумумабом привела к достижению ремиссии, благодаря чему была реализована последовательная трансплантация аутологичных, а затем — аллогенных гемопоэтических стволовых клеток. К сожалению, отсутствие иммунного контроля трансплантата над опухолью не позволило говорить об успехе проведенной терапии. Больной умер через 11 мес. после установления диагноза по причине прогрессирования опухоли.

Заключение. Безусловно, требуются новые подходы к лечению этого сложного заболевания. Изучение механизмов, лежащих в основе патогенеза ПБЛ, вероятно, будет способствовать лучшему пониманию биологии опухоли и персонализированному подбору противоопухолевой терапии.

Ключевые слова: плазмобластная лимфома, CD38, бортезомиб, даратумумаб, аутоТГСК, алло-ТГСК, костный мозг.

ABSTRACT

Background. Plasmablastic lymphoma (PBL) is a rare variant of large B-cell lymphoma. This disease is usually associated with HIV infection and is predominantly identified in male patients. Tumor lesion is typically localized in oral cavity. PBL is characterized by aggressivity and low rate of long-term survival.

Aim. To report a clinical case of a rare localization of PBL with primary impairment of bone marrow in a 19-year-old HIV-negative patient.

Materials & Methods. The diagnosis of the disease turned out to be challenging and was based on the results of a multi-step complex immunohistochemical analysis of a bone marrow core biopsy sample.

Results. Intensive block-based mNHL-BFM-90 polychemotherapy combined with bortezomib and daratumumab resulted in remission which allowed to perform consecutive autologous and then allogeneic hematopoietic stem cell transplantations. For the lack of immune control of transplant over the tumor the conducted therapy was disappointingly unsuccessful. The patient died in 11 months after diagnosis because of tumor progression.

Conclusion. New approaches are definitely called for in order to explore methods of treating this complex disease. A study of mechanisms underlying PBL pathogenesis can contribute to better understanding of tumor biology and personalized choice of chemotherapy.

Keywords: plasmablastic lymphoma, CD38, bortezomib, daratumumab, auto-HSCT, allo-HSCT, bone marrow.

© 2022 практическая медицина

Получено: 4 мая 2022 г.
Принято в печать: 30 августа 2022 г.

Для переписки: Майя Валерьевна Фирсова, канд. мед. наук, Новый Зыковский пр-д, д. 4, Москва, Российская Федерация, 125167; e-mail: firs-maia@yandex.ru

Для цитирования: Фирсова М.В., Соловьев М.В., Ковригина А.М., Менделеева Л.П. Плазмобластная лимфома с первичным поражением костного мозга у пациента с ВИЧ-отрицательным статусом: обзор литературы и собственное клиническое наблюдение. Клиническая онкогематология. 2022;15(4):356–64.

DOI: 10.21320/2500-2139-2022-15-4-356-364

Received: May 4, 2022
Accepted: August 30, 2022

For correspondence: Maiya Valerevna Firsova, MD, PhD, 4 Novyi Zykovskii pr-d, Moscow, Russian Federation, 125167; e-mail: firs-maia@yandex.ru

For citation: Firsova MV, Solov'ev MV, Kovrigina AM, Mendeleeva LP. Plasmablastic Lymphoma with Primary Impairment of Bone Marrow in a HIV-Negative Patient: A Literature Review and a Case Report. Clinical oncohematology. 2022;15(4):356–64. (In Russ).

DOI: 10.21320/2500-2139-2022-15-4-356-364

ВВЕДЕНИЕ

Первое упоминание о плазмобластной лимфоме (ПБЛ) датируется 1997 г., когда H.J. Delecluse и соавт. описали самостоятельный вариант лимфомы с характерной локализацией первичного опухолевого очага в полости рта. ПБЛ преимущественно развивается у ВИЧ-инфицированных пациентов [1]. С течением времени появились сведения о многообразии других локализаций ПБЛ и участились случаи диагностики этого варианта опухоли у больных, не инфицированных ВИЧ. Сегодня ПБЛ рассматривается как вариант В-крупноклеточной лимфомы, чаще встречающийся у больных с ВИЧ-инфекцией.

ПБЛ — крайне редкое заболевание. Среди лимфом, связанных с ВИЧ-инфекцией, частота ПБЛ составляет около 2 % [2]. ПБЛ также встречается у пациентов с наличием иммунодефицита иной этиологии. Фактическая частота развития ПБЛ у лиц, не инфицированных ВИЧ, неизвестна.

В 2015 г. опубликована работа, в которой проведен анализ представленных в литературе 590 наблюдений ПБЛ [3]. ВИЧ-инфекция имела место у 63 % пациентов, у 28 % — был ВИЧ-отрицательный статус, у 6 % — заболевание развилось после трансплантации солидного органа или гемопоэтических стволовых клеток, в 3 % случаев ПБЛ была результатом трансформации другой гематологической опухоли, чаще хронического лимфолейкоза и фолликулярной лимфомы. Заболевание встречалось у всех возрастных групп, среди пациентов превалировали лица мужского пола (75 %). Медиана возраста больных ПБЛ, инфицированных ВИЧ, составила 38 лет. В представленной в работе выборке на долю детского возраста пришлось 3,5 % наблюдений, большинство детей были ВИЧ-инфицированными.

Наиболее частая локализация опухоли — полость рта (около половины случаев ВИЧ-ассоциированной ПБЛ). Вторая по частоте локализация — желудочно-кишечный тракт. Кроме того, при этом варианте опухоли возможно поражение лимфатических узлов, кожи, костей, ЦНС, внутренних органов. В случае экстранодального распространения опухоли вовлечение костного мозга отмечается у 30 % пациентов. Однако первичное поражение костного мозга при ПБЛ — редкое событие. J.J. Castillo и соавт. провели анализ медицинской литературы с 1997 по 2010 г., включив в свой обзор 76 случаев ПБЛ у лиц, не инфицированных ВИЧ. В данной категории пациентов частота ПБЛ с поражением костного мозга составила 15 % [4].

Одна из наиболее важных функций герминативного центра фолликула лимфатического узла — продукция В-клеток с высокой степенью аффинности к определенному антигену [5]. В герминативном центре В-клетки мигрируют из светлой зоны в темную в целях формирования популяции В-клеток с высокоаффинным В-клеточным рецептором. Происходят соматические мутации, в результате чего формируются В-клетки с IgM-поверхностными рецепторами [6]. Далее В-клетки подвергаются рекомбинации с переключением класса иммуноглобулинов (IgA, IgE, IgG), что увеличивает разнообразие антител. Аутоиммунные или анергичные В-клетки подвергаются внутреннему или внешнему апоптозу, который может быть запущен различными механизмами [7]. В светлой зоне фолликулов происходит селекция В-клеток с высокоаффинным В-клеточным рецептором и дифференцировка их в долгоживущие В-клетки памяти и плазмоциты. Передача сигналов, которая приводит к дифференцировке плазматических клеток, включает инактивацию факторов транскрипции PAX-5 и BCL-6 через факторы транскрипции BLIMP-1, XBP1. Часть активированных В-клеток на этапе плазмоклеточной дифференцировки трансформируется в плазмобласты и фенотипически экспрессирует CD38, IRF-4/MUM-1, утрачивая экспрессию CD20.

Субстратом ПБЛ считается плазмобласт — крупная активированная В-клетка, которая подверглась соматической гипермутации и рекомбинации с переключением классов иммуноглобулинов и находится в процессе превращения в плазматическую клетку. Присутствие плазмобластов отмечается в гистологических препаратах реактивно измененных лимфатических узлов при вирусных инфекциях (вирусе Эпштейна—Барр [ВЭБ], вирусе иммунодефицита человека [ВИЧ]). При ВЭБ-инфекции активируется несколько механизмов, препятствующих внутреннему и внешнему апоптозу В-клеток [8].

Диагностика ПБЛ — трудная задача, т. к. морфология клеток может напоминать плазмобластный вариант множественной миеломы. Отмечается диффузный характер опухолевого роста, опухолевые клетки крупные, с обильной цитоплазмой и централь-

ными округлыми или округло-овальными ядрами с одним центрально расположенным крупным выраженным ядрышком и цитоморфологией, идентичной иммунобласту, или с округлым гиперхромным ядром с несколькими небольшими ядрышками и цитоморфологией плазмобласта. При поражении слизистой оболочки полости рта у ВИЧ-инфицированных пациентов опухолевые клетки выглядят как крупные центробласты и/или иммунобласты. В то же время выраженная плазмоклеточная дифференцировка с формированием популяции крупных опухолевых клеток с эксцентрически расположенными ядрами, базофильной цитоплазмой с морфологией плазмобластов или иммунобластов чаще встречается при экстранодальной локализации опухоли в участках вне пределов слизистой оболочки полости рта у ВИЧ-отрицательных пациентов. Для ПБЛ характерны крупные очаги некроза, высокая митотическая активность опухолевых клеток с выраженными признаками апоптоза [9].

Характерная особенность субстрата ПБЛ заключается в том, что на опухолевой клетке экспрессируются маркеры плазмоклеточной дифференцировки при утрате В-клеточных. Опухолевые клетки, как правило, экспрессируют CD79a, IRF-4/MUM-1, BLIMP-1, CD38, CD138 [9]. Возможно присутствие экспрессии одного или нескольких из перечисленных выше маркеров. Опухолевые клетки не экспрессируют В-клеточные маркеры CD19, CD20, PAX-5. Однако в ряде случав сохраняется экспрессия CD45, слабая экспрессия PAX-5. Так, по данным обзора J.J. Castillo и соавт., экспрессия CD45 отмечалась в 33 % случаев ПБЛ [4]. Иногда может наблюдаться аберрантная экспрессия Т-клеточных маркеров CD2 или CD4 [10], CD10. Клетки опухоли, как правило, обладают высокой пролиферативной активностью. Экспрессия белка MYC выявляется примерно в 50 % случаев и коррелирует с наличием генетических перестроек гена *MYC*. Примерно в 70 % наблюдений отмечается экспрессия EBER (ВЭБ-кодированные РНК) [3].

При анализе медицинской литературы мы встретили описание клинического наблюдения ПБЛ костного мозга у ВИЧ-инфицированного пациента с необычным фенотипом опухолевых клеток. CD38- и CD138-негативная ПБЛ была установлена у пациента с лимфаденопатией, гепатоспленомегалией, наличием ВЭБ-инфекции, ВИЧ-положительным статусом, транслокацией гена *MYC,* экспрессией опухолевыми клетками В-клеточного маркера BOB-1, а также CD45, MUM-1, EMA. Индекс пролиферативной активности Ki-67 составил 95 % [11].

При анализе морфологических и иммуногистохимических параметров опухоли ПБЛ более напоминает плазмобластный вариант множественной миеломы. Однако по данным геномного секвенирования это заболевание, по-видимому, ближе к диффузной В-крупноклеточной лимфоме [12].

Дифференциальный диагноз прежде всего проводится с плазмобластным вариантом множественной миеломы.

Международный прогностический индекс (IPI) является наиболее распространенным для стратификации риска прогрессирования агрессивных лимфом. Учитываются такие параметры, как возраст, общее состояние больного, активность лактатдегидрогеназы (ЛДГ), количество экстранодальных очагов, стадия болезни. В серии ретроспективных исследований показано, что параметры IPI имеют прогностическое значение у пациентов с ПБЛ. Однако предикторами неблагоприятного прогноза в большей степени выступают поздняя стадия болезни и тяжелое общее состояние больного по шкале ECOG, чем такие факторы, как активность ЛДГ и вовлечение костного мозга [13–15]. В некоторых работах сообщается о неблагоприятном прогностическом значении перестройки гена *MYC* при ПБЛ [10]. Так, реаранжировка гена *MYC* у ВИЧ-инфицированных больных ПБЛ была связана с 6-кратным увеличением риска летального исхода по любой причине [14]. По данным J.J. Castillo и соавт., при Ki-67 > 80 % отмечались худшие показатели выживаемости больных [4, 14].

ПБЛ характеризуется агрессивным течением, частыми рецидивами, низкими показателями выживаемости. Прогноз при ПБЛ неблагоприятный. Описаны единичные случаи спонтанной регрессии ПБЛ после начала антиретровирусной терапии у ВИЧ-инфицированных больных [16, 17]. В обзоре, в котором проанализированы результаты терапии у 112 ВИЧ-инфицированных больных ПБЛ, медиана общей выживаемости (ОВ) составила 15 мес., а 3-летняя ОВ — 25 % [18]. В многоцентровом ретроспективном исследовании, в которое включено 50 ВИЧ-инфицированных больных ПБЛ, получавших антиретровирусную терапию, 5-летняя ОВ была 24 % [14]. В исследовании, включавшем 76 больных ПБЛ, не инфицированных ВИЧ, медиана ОВ составила 9 мес., а 2-летняя ОВ — только 10 %. В этой работе показано статистически значимое улучшение показателей ОВ пациентов, у которых констатирована полная ремиссия после химиотерапии. По данным однофакторного анализа, проведенного авторами, только такой фактор, как достижение полной ремиссии, имел прогностическое значение [4].

Ввиду того, что ПБЛ — редкая нозология с крайне неблагоприятным прогнозом, до настоящего времени не существует единого стандарта терапии. Согласно рекомендациям Национальной всеобщей онкологической сети (NCCN), режим CHOP (циклофосфамид, доксорубицин, винкристин, преднизолон) не является схемой выбора. Неудачи лечения диктуют необходимость интенсификации терапии. Нашли применение такие режимы, как EPOCH (этопозид, винкристин, доксорубицин, циклофосфамид, преднизолон), CODOX-M/IVAC (чередование курсов CODOX-M — циклофосфамид, винкристин, доксорубицин, высокие дозы метотрексата и IVAC — ифосфамид, этопозид, высокие дозы цитарабина), hyper-CVAD (циклофосфамид, винкристин, доксорубицин и дексаметазон чередуются с метотрексатом и цитарабином в высоких дозах) [19]. Традиционно педиатрические режимы блоковой терапии высокоагрессивных лимфоидных опухолей были адаптированы для лечения взрослых больных (протокол mNHL-BFM-90) [20, 21]. Однако результаты применения и более интенсивных режимов противоопухолевой терапии пока остаются неудовлетворительными. Локальная лучевая терапия применяется

Рис. 1. Фото пациента П. в дебюте плазмобластной лимфомы. Выраженная гепатоспленомегалия. Черным цветом на коже живота отмечены перкуторно обозначенные линии нижнего края печени и селезенки

Fig. 1. Photographs of patient P. at the onset of plasmablastic lymphoma. Pronounced hepatosplenomegaly. The lower edge of the liver and spleen, estimated by percussion, are marked in black on the abdomen skin

в сочетании с химиотерапией. Тем не менее опыт использования облучения лимитирован малой выборкой больных. Трансплантация аутологичных гемопоэтических стволовых клеток (аутоТГСК) в первой ремиссии может улучшить результаты лечения больных ПБЛ [22]. В исследовании, включавшем 9 больных ПБЛ без ВИЧ-инфекции, при выполнении аутоТГСК 5-летняя ОВ составила 60 % [23]. Проведение трансплантации аллогенных гемопоэтических стволовых клеток (аллоТГСК) больным ПБЛ, инфицированным ВИЧ, показало ограниченную эффективность [24].

Учитывая плазмобластную дифференцировку опухолевых клеток, предприняты попытки лечения ПБЛ препаратами, используемыми при множественной миеломе. В небольших сериях наблюдений показана эффективность ингибитора протеасомы бортезомиба в монорежиме или в комбинации с химиотерапией [25, 26]. Имеются сообщения о достижении временного противоопухолевого эффекта при рецидивах ПБЛ после применения иммуномодулирующего агента леналидомида [25, 27].

По литературным данным, в 30 % наблюдений опухолевые клетки экспрессируют CD30. В публикациях есть описания случаев применения брентуксимаба ведотина при рецидивах ПБЛ [27, 28].

Таким образом, несмотря на существование разнообразных лечебных подходов, результаты противоопухолевой терапии ПБЛ остаются неудовлетворительными. Цель настоящей работы заключается в представлении истории болезни молодого человека с ВИЧ-отрицательным статусом. У больного была редкая локализация ПБЛ — первичное поражение костного мозга. В данном наблюдении реализована программа интенсивного многокомпонентного лекарственного воздействия на опухоль с включением таргетных препаратов (бортезомиб, даратумумаб), а также последовательной ауто- и аллоТГСК.

КЛИНИЧЕСКОЕ НАБЛЮДЕНИЕ

Пациент П., 19 лет, отметил появление лихорадки, боли в горле, затем присоединилась интенсивная боль в костях скелета. Болевой синдром нарастал, возникли трудности при передвижении. Обследовался у ревматолога, данных за системное заболевание соединительной ткани не получено. Через 2 мес. появились изменения в гемограмме (анемия и тромбоцитопения), диагностирована гепатоспленомегалия. 25.06.2019 г. больной поступил в ФГБУ «НМИЦ гематологии» МЗ РФ в тяжелом состоянии, обусловленном интоксикационным синдромом, фебрильной лихорадкой опухолевого генеза, астенизацией. Больной не был инфицирован ВИЧ, хронических заболеваний не регистрировал, лекарственные препараты не получал. При поступлении отмечались выраженная гепатоспленомегалия, расширение вен передней брюшной стенки (рис. 1).

В гемограмме при поступлении (25.06.19): гемоглобин — 71 г/л, тромбоциты — 82 × 10^9/л, лейкоциты — 4 × 10^9/л. По данным биохимического анализа крови: альбумин — 25 г/л, щелочная фосфатаза — 772 ед./л, аспартатаминотрансфераза — 95 ед./л, аланинаминотрансфераза — 32 ед./л,

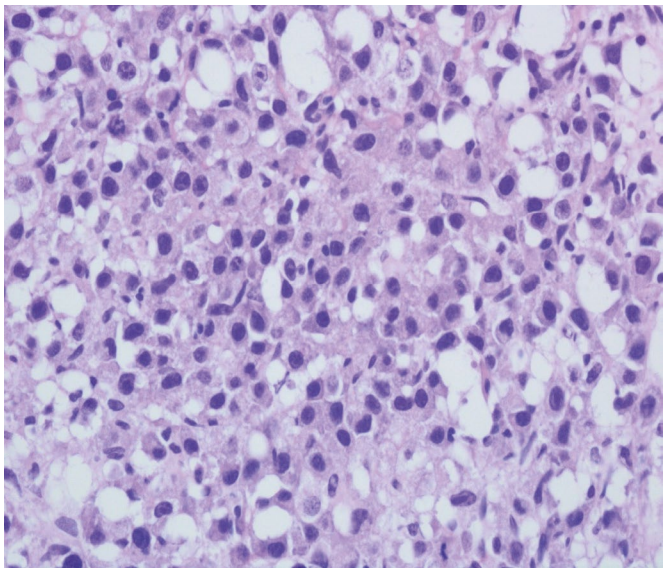

Рис. 2. Трепанобиоптат костного мозга. Гистологический препарат. Среди крупных очагов некроза часть костномозговых полостей выполнена диффузным инфильтратом из крупных опухолевых клеток с плазмобластной морфологией. Окраска гематоксилином и эозином, ×400

Fig. 2. Bone marrow core biopsy sample. Histological specimen. Among the large necrotic lesions, some of bone marrow cavities are filled with diffuse infiltrate containing large tumor cells with plasmablastic morphology. H&E stain, ×400

ЛДГ — 4686 ед./л, γ-глутамилтранспептидаза — 312 ед./л; другие показатели в пределах нормальных значений. Проведено гистологическое исследование трепанобиоптата костного мозга (26.06.19). Костномозговые полости тотально выполнены диффузным пролифератом из крупных анаплазированных клеток с морфологией плазмобластов с округлыми ядрами, отчетливыми ядрышками, широкой светлой цитоплазмой (рис. 2).

Кроветворная ткань резко редуцирована. В части костномозговых полостей выявлены отек стромы, очажки некроза с признаками организации. Иммуногистохимическое исследование проводилось в несколько этапов. Опухолевые клетки экспрессировали CD138, Vs38C, CD38, CD45, IgA, λ, MUM-1, XBP1, EMA; индекс Ki-67 составил 60–70 % (рис. 3).

Реакции с другими маркерами из широкой панели использованных антител, в т. ч. CD3, CD19, CD20, CD30, CD34, CD56, циклин D1, CD43, CD68, CD163, CD10, HHV-8, виментин, кератины, лизоцим, были отрицательными. EBER-позитивных клеток не обнаружено. По данным иммунохимического исследования крови и мочи (25.06.19) выявлены моноклональная секреция парапротеина Aλ 2,3 г/л, свободные легкие цепи (СЛЦ) λ 303 мг/л, экскреция белка Бенс-Джонса (BJ) λ 0,64 г/сут, концентрация поликлональных иммуноглобулинов в пределах нормы, повышенный β2-микроглобулин — 12,1 мг/л. При иммунофенотипировании клеток крови (27.06.19) отмечалась абсолютная лимфопения со снижением числа основных субпопуляций лимфоцитов и NK-клеток. В-лимфоциты поликлональны.

Данные инструментальных исследований показали следующее. УЗИ органов брюшной полости (27.06.19): правая доля печени — 280 × 155 мм, левая доля печени — 200 × 109 мм, выступала из-под края ребра на 17 см; селезенка — 225 × 87 мм. КТ органов брюшной полости с в/в и пероральным контрастированием (27.06.19): гепатоспленомегалия, печень резко увеличена (вертикальный размер 29 см), селезенка — 160 × 65 × 250 мм. На рис. 4 представлены КТ-снимки органов брюшной полости пациента П.

По данным КТ органов грудной клетки, поясничнo-крестцового отдела позвоночника, костей таза остеодеструктивных изменений не отмечено. Периферической лимфаденопатии не выявлено.

Таким образом, на основании данных проведенного обследования была установлена ПБЛ с поражением костного мозга, протекающая с гепатоспленомегалией, секрецией парапротеина Aλ, СЛЦλ, экскрецией белка BJλ. Ввиду тяжести состояния больного и необходимости срочного начала лечения выполнение позитронно-эмиссионной томографии, совмещенной с компьютерной томографией (ПЭТ/КТ), в дебюте заболевания не представлялось возможным.

Учитывая агрессивное течение заболевания, молодой возраст больного, решено начать интенсивную блоковую многокомпонентную терапию по протоколу mNHL-BFM-90 с заменой винкристина на бортезомиб. Кроме того, ввиду экспрессии опухолевыми клетками костного мозга CD38 к проводимой терапии добавлено моноклональное анти-CD38-антитело даратумумаб.

С 02.07 по 06.07.2019 г. проводилась предфаза циклофосфамидом (200 мг/м^2) и дексаметазоном (10 мг/м^2). С 07.07.2019 по 20.09.2019 г. выполнено 4 блока полихимиотерапии по программе mNHL-BFM-90 [29] с заменой винкристина на бортезомиб и добавлением даратумумаба (блок А: метотрексат 1000 мг/м^2 в 1-й день, ифосфамид 800 мг/м^2 в 1–5-й день, доксорубицин 25 мг/м^2 в 1–2-й день, дексаметазон 10 мг/м^2 в 1–5-й день, этопозид 100 мг/м^2 в 4–5-й день, цитарабин 100 мг/м^2 в 4–5-й день, бортезомиб 1,3 мг/м^2 в 1, 4, 8 и 11-й дни; блок В: метотрексат 1000 мг/м^2 в 1-й день, циклофосфамид 200 мг/м^2 в 1–5-й день, доксорубицин 25 мг/м^2 в 4–5-й день, дексаметазон 10 мг/м^2 в 1–5-й день, бортезомиб 1,3 мг/м^2 в 1, 4, 8 и 11-й дни). Даратумумаб вводился еженедельно в дозе 16 мг/кг, суммарно 14 введений. Межкурсовой интервал составлял 16 дней. Ввиду развития инфекционных осложнений после первого блока межкурсовой перерыв увеличен на 4 дня, далее временные интервалы соблюдались согласно протоколу. После 2 блоков полихимиотерапии достигнута иммунохимическая ремиссия (21.08.2019 г.), нормализовались размеры печени, биохимические показатели, купирован болевой синдром в костях. Заготовлены аутологичные гемопоэтические стволовые клетки.

На рис. 5 представлена фотография больного П., выполненная после 4 курсов терапии.

Через 4 мес. после начала терапии выполнена аутоТГСК после кондиционирования CEAM (ломустин, этопозид, цитарабин, мелфалан), перелито 3,3 × 10^6/кг клеток CD34+. Посттрансплантационный период осложнился эпизодами реактивации ОРВИ, бронхита, проводилась антибактериальная и противовирусная терапия, длительно сохранялась тромбоцитопения.

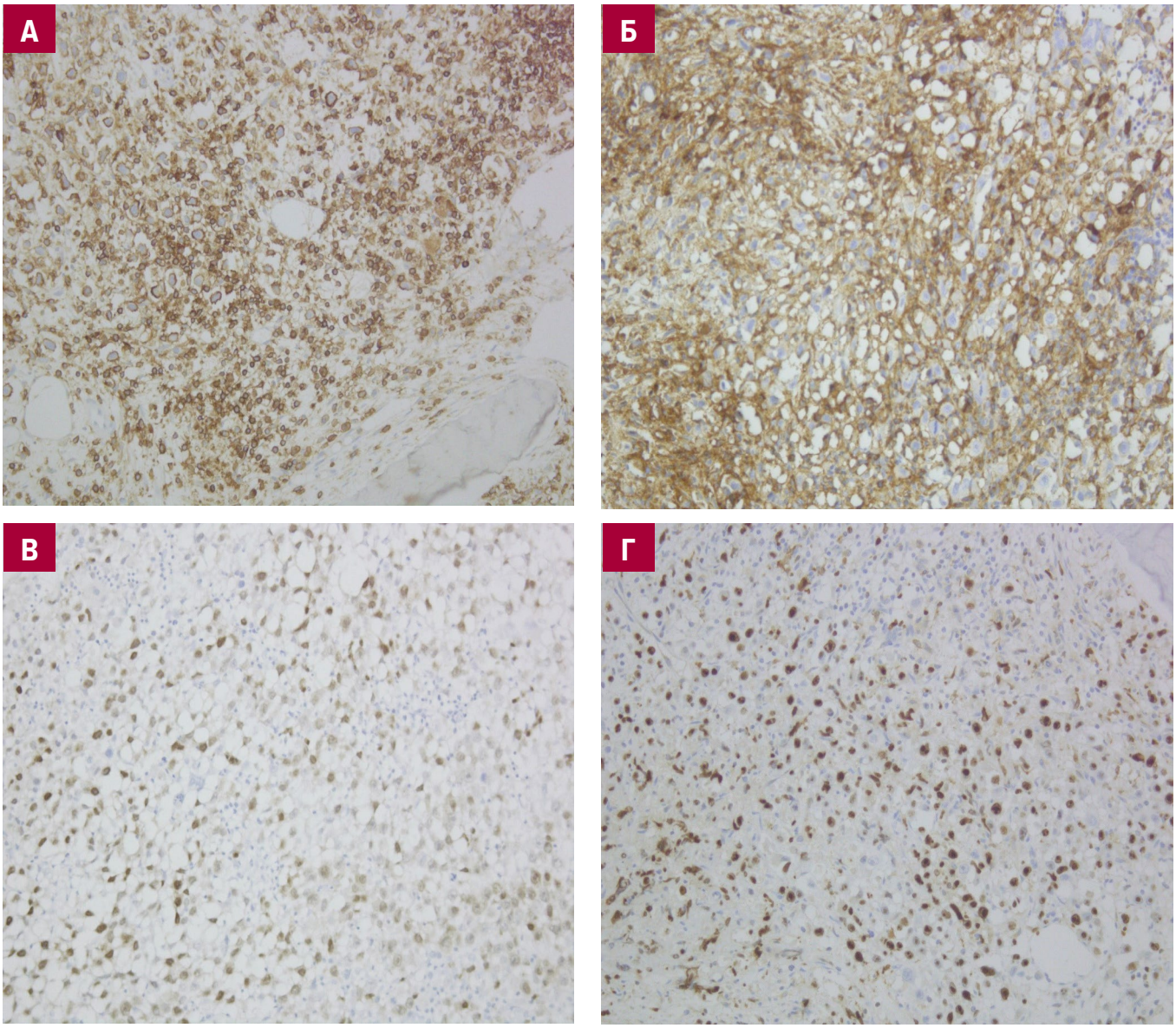

Рис. 3. Иммуноферментный метод:
А — реакция с антителами к CD45. Большинство опухолевых клеток CD45-позитивные; *Б* — реакция с антителами к CD38. Положительная мембранная реакция на опухолевых клетках; *В* — реакция с антителами к MUM-1. Положительная ядерная реакция на опухолевых клетках; *Г* — реакция с антителами к Ki-67. Индекс пролиферативной активности Ki-67 составляет 60–70 % положительных клеток опухолевого субстрата

Fig. 3. Immunoassay:
A — CD45 antibody immunoassay. Most of tumor cells are CD45-positive; *Б* — CD38 antibody immunoassay. Positive membrane reaction in tumor cells; *B* — MUM-1 antibody immunoassay. Positive nuclear reaction in tumor cells; *Г* — Ki-67 antibody immunoassay. Ki-67 proliferation index is 60–70 % of positive tumor cells

Через 2,5 мес. после аутоТГСК пациент был обследован, сохранялась иммунохимическая ремиссия, в трепанобиоптате костного мозга субстрат лимфомы не обнаружен. Костные балки с признаками неоостеогенеза. Морфологическая картина гипоплазии кроветворной ткани: гранулоцитарный, эритроидный ростки сужены, мегакариоциты в уменьшенном количестве. В 5 костномозговых полостях определялись участки фиброза стромы с аплазией костного мозга. С целью определить метаболическую активность опухоли выполнена ПЭТ/КТ. Отмечалось патологическое накопление радиофармпрепарата в одиночном надключичном лимфатическом узле слева с SUVmax 8,01, в обеих долях печени с SUVmax 11,87, в лимфатических узлах ворот печени, малого сальника, парапанкреатической клетчатке, селезенке, лимфатических узлах мезентериальной группы; во множественных очагах в позвонках (Th_{VI} с SUVmax 13,13), ребрах, грудине, ключице, костях таза, крестце справа (с SUVmax 19), левой бедренной кости.

Учитывая неблагоприятный прогноз заболевания, наличие родственного HLA-совместимого донора — брата, в целях достижения реакции «трансплантат против лимфомы» решено выполнить родственную аллоТГСК. Режим кондиционирования: флударабин + бусульфан + антитимоцитарный глобулин. Иммуносупрессивная терапия: циклоспорин, микофенолата мофетил, малые дозы метотрексата. Через 9 мес. после начала терапии выполнена аллоТГСК. Костномозговая взвесь содержала $5,3 \times 10^8$/кг ядросодержащих клеток.

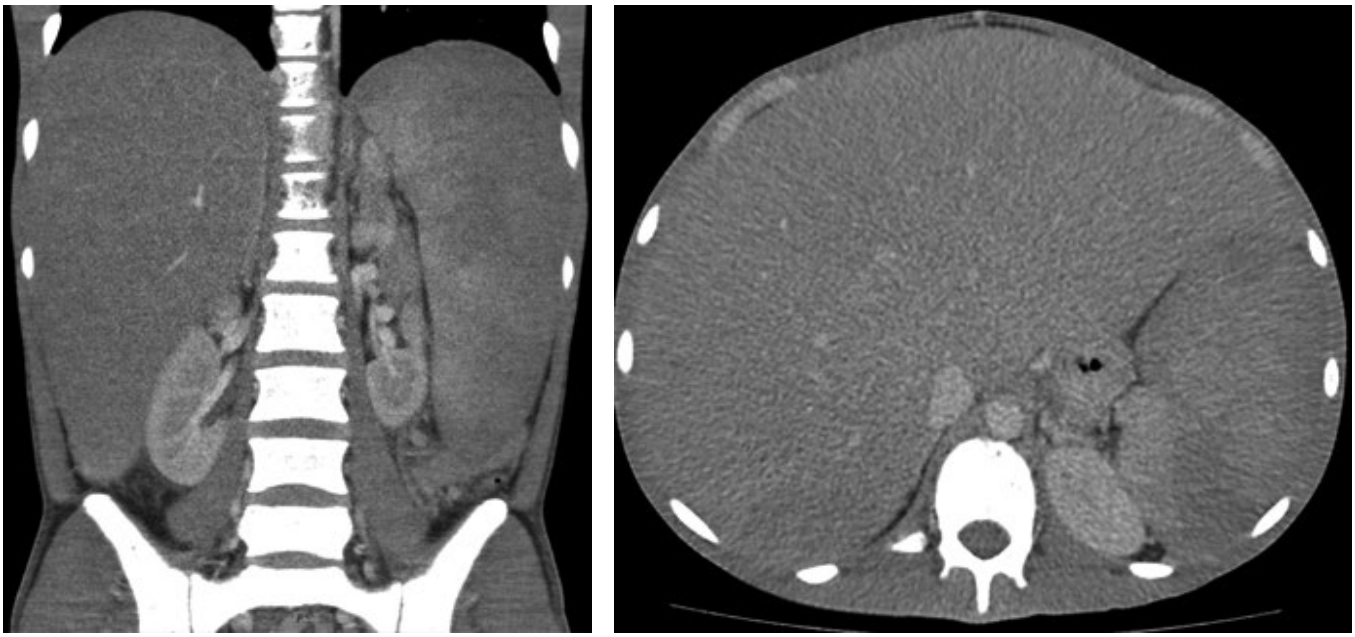

Рис. 4. КТ-снимки органов брюшной полости пациента П. в дебюте плазмобластной лимфомы. Гепатоспленомегалия, вертикальный размер печени 29 см, размеры селезенки 160 × 65 × 250 мм

Fig. 4. Abdominal CT scans of patient P. at the onset of plasmablastic lymphoma. Hepatosplenomegaly, vertical liver dimension is 29 cm, spleen dimensions are 160 × 65 × 250 mm

Рис. 5. Фото пациента П. после 4 курсов блоковой полихимиотерапии. Нормализация размеров печени. Черным цветом отмечена перкуторно обозначенная линия нижнего края печени

Fig. 5. Photograph of patient P. after 4 courses of block-based polychemotherapy. Liver size normalization. The lower edge of the liver, estimated by percussion, is marked in black

Через 3 нед. после аллоТГСК у больного появился и начал нарастать болевой синдром в костях таза, поясничной области. Обращало на себя внимание повышение активности ЛДГ до 1000 ед./л. В контрольный срок (1 мес. после аллоТГСК) восстановления показателей гемограммы не отмечено. По данным исследования молекулярного химеризма клеток крови (27-й день после аллоТГСК) примесь ДНК реципиента составила 12 %. Болевой синдром в костях нарастал, при обследовании подтверждено прогрессирование заболевания. По данным иммунохимического исследования крови и мочи вновь выявлялась секреция парапротеина Aλ. По данным КТ органов брюшной полости отмечались мультифокальное поражение печени, селезенки, поджелудочной железы, массивная лимфаденопатия (сливные печеночные, желудочно-сальниковые, поясничные лимфатические узлы). В целях сдерживания опухолевого роста возобновлена терапия даратумумабом, бортезомибом. Больной умер на фоне прогрессирования заболевания через 11 мес. после начала терапии ПБЛ.

ОБСУЖДЕНИЕ

Первичное поражение костного мозга при ПБЛ — нетипичное и редкое явление. По данным J.J. Castillo и соавт., частота ПБЛ с поражением костного мозга составляет около 15 % [4]. В литературе представлено описание случая ПБЛ костного мозга у 38-летнего мужчины, не инфицированного ВИЧ [28]. Заболевание дебютировало с появления лихорадки, потери массы тела, прогрессирующей тромбоцитопении и анемии. Дифференциальная диагностика была затруднительной и проводилась между лейкозом, В-клеточной лимфомой высокой степени злокачественности, плазмобластным вариантом множественной миеломы, низкодифференцированной опухолью негематологической природы. Иммуногистохимическое исследование трепанобиоптата костного мозга с широкой панелью антител позволило уточнить диагноз. Опухолевые клетки оказались положительными при окрашивании антителами к CD45, CD138, CD38, CD30, EMA. В программу лечения

была включена схема EPOCH в сочетании с брентуксимабом ведотином ввиду экспрессии опухолевыми клетками CD30. После 1-го курса отмечалась нормализация показателей гемограммы. Проведен 2-й аналогичный курс. Однако вскоре установлено прогрессирование заболевания, больной умер через 6 мес. после постановки диагноза.

Другое интересное наблюдение ПБЛ костного мозга описано у не инфицированного ВИЧ пациента с нетипичным фенотипом опухолевых клеток [30]. Так, опухолевые клетки не экспрессировали ни В-клеточные маркеры (CD19, CD20, PAX-5), ни маркеры плазмоклеточной дифференцировки (CD38, CD138, MUM-1). Отмечалась экспрессия LCA, CD117, CD79a, СЛЦλ, BCL-2, EMA. Экспрессия белка MYC выявлена в 70 % клеток, индекс Ki-67 составил 80 %. ПБЛ установлена на основании морфологического, иммуногистохимического исследований трепанобиоптата костного мозга, а также после исключения других опухолей гематологической природы.

В настоящей работе мы описали клиническое наблюдение ПБЛ с поражением костного мозга у 19-летнего пациента без ВИЧ-инфекции. Диагностика заболевания оказалась сложной задачей и базировалась на результатах многоэтапного иммуногистохимического исследования трепанобиоптата костного мозга. Интенсивная блоковая полихимиотерапия по протоколу mNHL-BFM-90 в сочетании с бортезомибом и даратумумабом привела к достижению полной ремиссии, что послужило основанием для последовательного выполнения ауто- и затем аллоТГСК. К сожалению, отсутствие иммунного контроля трансплантата над опухолью не позволило говорить об успехе проведенной терапии. Несмотря на интенсивное блоковое лечение по протоколу mNHL-BFM-90 с добавлением ингибитора протеасомы бортезомиба, моноклонального антитела даратумумаба, тандемную ауто- и аллоТГСК, больной умер через 11 мес. после диагностирования ПБЛ на фоне прогрессирования опухоли.

В литературе мы встретили 1 публикацию, в которой описано применение моноклонального антитела даратумумаба в лечении ПБЛ [31]. В клиническом наблюдении ПБЛ была результатом трансформации хронического лимфолейкоза. К проводимой химиотерапии циклофосфамидом, винкристином и дексаметазоном был добавлен даратумумаб, что способствовало достижению ремиссии. Больному планировалось выполнение аллоТГСК, однако ремиссия оказалась непродолжительной и больной умер по причине прогрессирования опухоли.

ЗАКЛЮЧЕНИЕ

ПБЛ является редкой и крайне агрессивной опухолью. Безусловно, требуются новые подходы к лечению этого заболевания. Интенсивная полихимиотерапия в сочетании с таргетными препаратами, а также проведение высокодозных методик с ТГСК не обеспечивают длительный противоопухолевый эффект. Вероятно, изучение патобиологических механизмов, лежащих в основе патогенеза ПБЛ, будет способствовать лучшему пониманию биологии опухоли и персонализированному подбору противоопухолевой терапии.

КОНФЛИКТЫ ИНТЕРЕСОВ

Авторы заявляют об отсутствии конфликтов интересов. А.М. Ковригина, член редакционной коллегии журнала «Клиническая онкогематология. Фундаментальные исследования и клиническая практика», не участвовала в рецензировании рукописи.

ИСТОЧНИКИ ФИНАНСИРОВАНИЯ

Исследование не имело спонсорской поддержки.

ВКЛАД АВТОРОВ

Концепция и дизайн: Л.П. Менделеева, М.В. Фирсова.
Сбор и обработка данных: М.В. Фирсова, М.В. Соловьев.
Предоставление материалов исследования: все авторы.
Анализ и интерпретация данных: А.М. Ковригина, М.В. Соловьев, М.В. Фирсова.
Подготовка рукописи: М.В. Фирсова.
Окончательное одобрение рукописи: все авторы.

ЛИТЕРАТУРА/REFERENCES

1. Delecluse HJ, Anagnostopoulos I, Dallenbach F, et al. Plasmablastic lymphomas of the oral cavity: a new entity associated with the human immunodeficiency virus infection. Blood. 1997;89(4):1413–20.
2. Salmon SE, Dalton WS, Grogan TM, et al. Multidrug-resistant myeloma: laboratory and clinical effects of verapamil as a chemosensitizer. Blood. 1991;78(1):44–50.
3. Castillo JJ, Bibas M, Miranda RN. The biology and treatment of plasmablastic lymphoma. Blood. 2015;125(15):2323–30. doi: 10.1182/blood-2014-10-567479.
4. Castillo JJ, Winer ES, Stachurski D, et al. HIV-negative plasmablastic lymphoma: Not in the mouth. Clin Lymphoma Myeloma Leuk. 2011;11(2):185–9. doi: 10.1016/j.clml.2011.03.008.
5. Natkunam Y. The biology of the germinal center. Hematology Am Soc Hematol Educ Program. 2007:210–5. doi: 10.1182/asheducation-2007.1.210.
6. Chan TD, Brink R. Affinity-based selection and the germinal center response. Immunol Rev. 2012;247(1):11–23. doi: 10.1111/j.1600-065X.2012.01118.x.
7. Spender LC, Inman GJ. Inhibition of germinal centre apoptotic programmes by Epstein-Barr virus. Adv Hematol. 2011;2011:829525. doi: 10.1155/2011/829525.
8. Kilger E, Kieser A, Baumann M, Hammerschmidt W. Epstein-Barr virus-mediated B-cell proliferation is dependent upon latent membrane protein 1, which simulates an activated CD40 receptor. EMBO J. 1998;17(6):1700–9. doi: 10.1093/emboj/17.6.1700.
9. Vega F, Chang CC, Medeiros LJ, et al. Plasmablastic lymphomas and plasmablastic plasma cell myelomas have nearly identical immunophenotypic profiles. Mod Pathol. 2005;18(6):806–15. doi: 10.1038/modpathol.3800355.
10. Morscio J, Dierickx D, Nijs J, et al. Clinicopathologic comparison of plasmablastic lymphoma in HIV-positive, immunocompetent, and post-transplant patients: Single-center series of 25 cases and meta-analysis of 277 reported cases. Am J Surg Pathol. 2014;38(7):875–86. doi: 10.1097/PAS.0000000000000234.
11. Shaarani MA, Shackelford RE, Master SR, et al. Plasmablastic Lymphoma, a Rare Entity in Bone Marrow with Unusual Immunophenotype and Challenging Differential Diagnosis. Case Rep Hematol. 2019;2019:1586328. doi: 10.1155/2019/1586328.
12. Chang CC, Zhou X, Taylor JJ, et al. Genomic profiling of plasmablastic lymphoma using array comparative genomic hybridization (aCGH): Revealing significant overlapping genomic lesions with diffuse large B-cell lymphoma. J Hematol Oncol. 2009;2:47. doi: 10.1186/1756-8722-2-47.
13. Cattaneo C, Re A, Ungari M, et al. Plasmablastic lymphoma among human immunodeficiency virus-positive patients: Results of a single center's experience. Leuk Lymphoma. 2015;56(1):267–9. doi: 10.3109/10428194.2014.911867.

14. Castillo JJ, Furman M, Beltran BE, et al. Human immunodeficiency virus-associated plasmablastic lymphoma: Poor prognosis in the era of highly active antiretroviral therapy. Cancer. 2012;118 (21):5270–7. doi: 10.1002/cncr.27551.

15. Schommers P, Wyen C, Hentrich M, et al. Poor outcome of HIV-infected patients with plasmablastic lymphoma: Results from the German AIDS-related lymphoma cohort study. AIDS. 2013;27(5):842–5. doi: 10.1097/QAD.0b013e32835e069d.

16. Armstrong R, Bradrick J, Liu YC. Spontaneous Regression of an HIV-Associated Plasmablastic Lymphoma in the Oral Cavity: A Case Report. J Oral Maxillofac Surg. 2007;65(7):1361–4. doi: 10.1016/j.joms.2005.12.039.

17. Nasta SD, Carrum GM, Shahab I, et al. Regression of a plasmablastic lymphoma in a patient with HIV on highly active antiretroviral therapy. Leuk Lymphoma. 2002;43(2):423–6. doi: 10.1080/10428190290006260.

18. Castillo J, Pantanowitz L, Dezube BJ. HIV-associated plasmablastic lymphoma: Lessons learned from 112 published cases. Am J Hematol. 2008;83(10):804–9. doi: 10.1002/ajh.21250.

19. NCCN Guidelines B-Cell Lymphomas. Version 3.2022. Available from: https://www.nccn.org/guidelines/guidelines-detail?category=1&id=1480 (accessed 06.06.2022).

20. Валиев Т.Т., Барях Е.А. Эволюция взглядов на диагностику и лечение лимфомы Беркитта. Клиническая онкогематология. 2014;7(1):46–56.

[Valiev TT, Baryakh EA. Evolution of concepts for diagnosis and treatment of Burkitt's lymphoma. Klinicheskaya onkogematologiya. 2014;7(1):46–56. (In Russ)]

21. Валиев Т.Т. Лимфома Беркитта у детей: 30 лет терапии. Педиатрия. Журнал им. Г.Н. Сперанского. 2020;99(4):35–41. doi: 10.24110/0031-403X-2020-99-4-35-42.

[Valiev TT. Burkitt lymphoma in children: 30-year treatment expirience. Pediatria n.a. G.N. Speransky. 2020;99(4):35–41. doi: 10.24110/0031-403X-2020-99-4-35-42. (In Russ)]

22. Lopez A, Abrisqueta P. Plasmablastic lymphoma: current perspectives. Blood Lymphat Cancer. 2018;8:63–70. doi: 10.2147/BLCTT.S142814.

23. Liu JJ, Zhang L, Ayala E, et al. Human immunodeficiency virus (HIV)-negative plasmablastic lymphoma: A single institutional experience and literature review. Leuk Res. 2011;35(12):1571–7. doi: 10.1016/j.leukres.2011.06.023.

24. Al-Malki MM, Castillo JJ, Sloan JM, Re A. Hematopoietic Cell Transplantation for Plasmablastic Lymphoma: A Review. Biol Blood Marrow Transplant. 2014;20(12):1877–84. doi: 10.1016/j.bbmt.2014.06.009.

25. Bibas M, Grisetti S, Alba L, et al. Patient with HIV-associated plasmablastic lymphoma responding to bortezomib alone and in combination with dexamethasone, gemcitabine, oxaliplatin, cytarabine, and pegfilgrastim chemotherapy and lenalidomide alone. J Clin Oncol. 2010;28(34):e704–e708. doi: 10.1200/JCO.2010.30.0038.

26. Saba NS, Dang D, Saba J, et al. Bortezomib in plasmablastic lymphoma: A case report and review of the literature. Onkologie. 2013;36(5):287–91. doi: 10.1159/000350325.

27. Pretscher D, Kalisch A, Wilhelm M, Birkmann J. Refractory plasmablastic lymphoma—a review of treatment options beyond standard therapy. Ann Hematol. 2017;96(6):967–70. doi: 10.1007/s00277-016-2904-7.

28. Sharma P, Sreedharanunni S, Koshy A, et al. Plasmablastic lymphoma of bone marrow: Report of a rare case and immunohistochemistry based approach to the diagnosis. Indian J Pathol Microbiol. 2019;62(1):107–10. doi: 10.4103/IJPM.IJPM_180_18.

29. Алгоритмы диагностики и протоколы лечения заболеваний системы крови. Под ред. В.Г. Савченко. М.: Практика, 2018. Т. 2. 1255 с.

[Savchenko VG, ed. Algoritmy diagnostiki i protokoly lecheniya zabolevanii sistemy krovi. (Diagnostic algorithms and treatment protocols in hematological diseases.) Moscow: Praktika Publ.; 2018. Vol. 2. 1255 p. (In Russ)]

30. Dittus C, Sarosiek S. A case of HIV-negative plasmablastic lymphoma of the bone marrow with a unique immunophenotype. Clin Case Rep. 2017;5(6):902–4. doi: 10.1002/ccr3.878.

31. Marvyin K, Tjonnfjord EB, Breland UM, Tjonnfjord GE. Transformation to plasmablastic lymphoma in CLL upon ibrutinib treatment. BMJ Case Rep. 2020;13(9):e235816. doi: 10.1136/bcr-2020-235816.