

ОБЗОРЫ

REVIEWS

Гистиоцитоз из клеток Лангерганса у взрослых: современные возможности терапии

Langerhans Cell Histiocytosis in Adults: Treatment Opportunities of Today

В.Д. Латышев, Е.А. Лукина

VD Latyshev, EA Lukina

ФГБУ «НМИЦ гематологии» Минздрава России,
Новый Зыковский пр-д, д. 4, Москва, Российская Федерация, 125167

National Research Center for Hematology,
4 Novyi Zykovskii pr-d, Moscow, Russian Federation, 125167

РЕФЕРАТ

ABSTRACT

Гистиоцитоз из клеток Лангерганса (ГКЛ) — крайне редкое заболевание, обусловленное тканевой инфильтрацией патологическими клетками, имеющими фенотипическое сходство с нормальными клетками Лангерганса. Стандартная терапия ГКЛ у взрослых до настоящего времени не разработана ввиду отсутствия достаточной доказательной базы для тех или иных методов лечения. В клинической практике находит применение как цитостатическое лечение, так и новые подходы с использованием ингибиторов сигнальных путей, вовлеченных в патогенез ГКЛ. Настоящий литературный обзор посвящен существующим на текущий момент методам терапии ГКЛ у взрослых пациентов и возможностям их применения в клинической практике.

Langerhans cell histiocytosis (LCH) is an extremely rare disease associated with tissue infiltration by pathological cells which are phenotypically similar to normal Langerhans cells. Standard therapy of LCH in adults has not been developed so far, due to the lack of sufficient evidence base for different treatment methods. In clinical practice, cytostatic treatment is applied along with new approaches using signaling pathway inhibitors involved in LCH pathogenesis. This literature review covers currently existing methods of LCH therapy in adults and their feasibility in clinical practice.

Ключевые слова: гистиоцитоз из клеток Лангерганса, терапия гистиоцитозов, мутация *BRAFV600E*, MAPK.

Keywords: Langerhans cell histiocytosis, treatment of histiocytosis, *BRAFV600E* mutation, MAPK.

Получено: 20 июля 2021 г.

Received: July 20, 2021

Принято в печать: 23 сентября 2021 г.

Accepted: September 23, 2021

Для переписки: Виталий Дмитриевич Латышев,
Новый Зыковский пр-д, д. 4, Москва, Российская Федерация, 125167;
e-mail: LatyshevVD@gmail.com

For correspondence: Vitalii Dmitrievich Latyshev,
4 Novyi Zykovskii pr-d, Moscow, Russian Federation, 125167;
e-mail: LatyshevVD@gmail.com

Для цитирования: Латышев В.Д., Лукина Е.А. Гистиоцитоз из клеток Лангерганса у взрослых: современные возможности терапии. Клиническая онкогематология. 2021;14(4):444–54.

For citation: Latyshev VD, Lukina EA. Langerhans Cell Histiocytosis in Adults: Treatment Opportunities of Today. Clinical oncohematology. 2021;14(4):444–54. (In Russ).

DOI: 10.21320/2500-2139-2021-14-4-444-454

DOI: 10.21320/2500-2139-2021-14-4-444-454

ВВЕДЕНИЕ

Гистиоцитоз из клеток Лангерганса (ГКЛ) — редкое заболевание, характеризующееся тканевой инфильтрацией клетками, имеющими фенотипическое сходство с нормальными клетками Лангерганса (CD1a+/CD207+).

Несмотря на существенный прогресс в изучении биологии заболевания, этиология и патогенез ГКЛ остаются недостаточно изученными. С момента описания ГКЛ в течение десятилетий не утихает спор о природе этого заболевания. Исследователи, поддерживающие иммунопатологическую природу ГКЛ, аргументируют свою позицию возможностью

спонтанных ремиссий (в т. ч. при агрессивных формах), присутствием выраженного воспалительного компонента и высокой концентрацией провоспалительных цитокинов в очагах поражения [1]. Сторонники неопластической теории апеллируют к наличию клональности патологических клеток Лангерганса, доказанной в 1994 г. [2, 3]. Однако только клональность не позволяет назвать процесс неопластическим без надежных доказательств присутствия генетических аномалий. Этот пробел в изучении ГКЛ удалось ликвидировать в 2010 г. благодаря развитию молекулярно-генетических технологий, позволивших выявить повторяющуюся онкогенную мутацию V600E в гене *BRAF* (*v-Raf murine sarcoma viral oncogene homolog B*) в 57 % биоптатов пораженных тканей от пациентов с ГКЛ [4]. Тем не менее некоторые исследователи по-прежнему считают, что процесс при ГКЛ не в полной мере удовлетворяет критериям неопластического и поэтому вопрос об окончательной природе заболевания должен оставаться открытым [5]. Спор о характере процесса выражается и в терминологических различиях. Так, для характеристики повторного возникновения заболевания одни авторы используют термин «реактивация», в то время как сторонники неопластической теории — «рецидив» [6].

Происхождение патологических клеток при ГКЛ до сих пор остается предметом дебатов. Однако основная на данный момент концепция рассматривает происхождение патологических клеток из миелоидных предшественников дендритных клеток [7]. Современная биологическая концепция развития ГКЛ предполагает нарушение (смещение) миелоидной дифференцировки клеток-предшественниц в сторону клеток ГКЛ на фоне соматической онкогенной мутации, активирующей сигнальный путь MAPK (*mitogen-activated protein kinase* — митоген-активированная протеинкиназа). При этом уровень, на котором возникла активирующая мутация, определяет форму и распространенность заболевания. Так, активирующая мутация на уровне стволовых мультипотентных клеток-предшественниц приводит к диссеминированному процессу с поражением множества органов и тканей, в то время как мутация в генах резидентных клеток в отдельном очаге приводит к локальному (одноочаговому) ГКЛ. Патологические клетки ГКЛ активно взаимодействуют с Т-лимфоцитами, что приводит к синтезу широкого спектра цитокинов и хемокинов, способствующих формированию в очаге воспалительного микроокружения (эозинофилов, макрофагов, гигантских многоядерных остеокласт-подобных клеток) [8, 9].

Клиническая картина заболевания гетерогенна и определяется прежде всего распространенностью процесса, а также локализацией патологической инфильтрации в различных органах и тканях. Выраженная неоднородность клинических проявлений послужила причиной описания в XX в. различных форм ГКЛ в качестве отдельных нозологий (болезнь Хенда—Шюллера—Крисчена, Леттерера—Сиве и др.). Наиболее часто встречается поражение костной системы, ЦНС, легких, кожи и слизистых. В зависимости от распространенности процесса выделяют односистемную и мультисистемную формы заболевания.

Целесообразно остановиться на используемых в настоящем обзоре терминах.

Односистемный ГКЛ — в патологический процесс вовлечены один орган или одна система органов.

Односистемный одноочаговый ГКЛ — имеется только один изолированный очаг поражения.

Односистемный многоочаговый ГКЛ — наличие двух и более очагов поражения в пределах одной системы органов (например, множественные очаги поражения в костях скелета).

Мультисистемный ГКЛ — в патологический процесс вовлечены два и более различных органов или систем органов (например, поражение костей скелета, эндокринопатия, несахарный диабет, поражение легких).

Отсутствие общепринятых стандартов лечения взрослых пациентов с ГКЛ зачастую приводит к необоснованной экстраполяции педиатрических рекомендаций на взрослую популяцию. Ключевым фактором, лимитирующим создание общепринятых подходов по лечению взрослых пациентов с ГКЛ, является практически полное отсутствие доказательной базы в части проспективных клинических исследований тех или иных режимов терапии. В 2013 г. впервые были опубликованы рекомендации группы экспертов по ведению взрослых пациентов с ГКЛ. Однако ни одно из изложенных положений не получило уровень доказательности выше C, а большинство рекомендаций имело уровень доказательности D (мнение экспертов) [10].

Настоящий литературный обзор посвящен существующим на текущий момент методам терапии ГКЛ у взрослых пациентов и возможностям их применения в клинической практике. Форма заболевания зачастую является определяющим фактором в выборе конкретного метода лечения, в связи с чем в данном обзоре терапевтические опции рассматриваются в контексте каждой из представленных форм заболевания (табл. 1). Изолированный легочный ГКЛ является отдельной нозологической формой, имеет существенные биологические отличия, а также разные характер течения и возможности терапии. По этой причине данная форма ГКЛ находится за рамками текущего обзора.

ТЕРАПИЯ ОДНООЧАГОВОЙ ФОРМЫ ГКЛ

Одноочаговый процесс (эозинофильная гранулема) у взрослых характеризуется индолентным течением и не является угрожающим жизни, в связи с чем системная терапия при данной форме заболевания не показана. В качестве метода лечения может использоваться кюретаж солитарного костного очага, что в большинстве случаев приводит к полной репарации последнего [11, 12]. Однако в связи с онкологической настороженностью клиницисты еще на этапе первичной диагностики прибегают к широкой резекции очага. Такой подход также эффективный метод ле-

Таблица 1. Возможности терапии ГКЛ в зависимости от варианта заболевания

Вариант заболевания		Возможности лечения	
Односистемный ГКЛ	Одноочаговый (эозинофильная гранулема)	Кюретаж Инъекция ГКС в область очага Лучевая терапия	Симптоматическая терапия + лечение осложнений
	Многоочаговый (несколько очагов в пределах одной системы)	Наблюдение Лучевая терапия Бисфосфонаты (при поражении костей) Интерферон-α Ингибиторы МАРК-пути Химиотерапия	
Мультисистемный ГКЛ (вовлечено ≥ 2 систем органов и тканей)		Наблюдение Ингибиторы МАРК-пути Химиотерапия Лучевая терапия Клинические исследования	

ГКЛ — гистиоцитоз из клеток Лангерганса; ГКС — глюкокортикостероиды.

чения, но расценивается как избыточная манипуляция при ГКЛ и может существенно увеличивать время достижения полной репарации или потребовать проведения пластики ятрогенного костного дефекта [10].

С целью стимуляции заживления возможно введение глюкокортикостероидов (ГКС) в область очага. Описано использование метилпреднизолона (40–200 мг) и триамцинолона (25–120 мг) в виде местных инъекций. Срок репарации очага после инъекции ГКС составляет от нескольких месяцев до года [13–15].

Возможность применения лучевой терапии при одноочаговом ГКЛ подробно описана в соответствующем разделе данного обзора.

ТЕРАПИЯ ОДНОСИСТЕМНОЙ МНОГООЧАГОВОЙ И МУЛЬТИСИСТЕМНОЙ ФОРМ ГКЛ

Выбор оптимальной тактики терапии односистемной многоочаговой и мультисистемной форм ГКЛ представляет трудную задачу. Отсутствие стандартов лечения вынуждает клиницистов при выборе опираться преимущественно на собственный опыт и на отдельные сообщения об эффективности того или иного режима терапии. В опубликованных в 2013 г. рекомендациях группы экспертов указано, что односистемная многоочаговая и мультисистемная формы ГКЛ вне зависимости от объема поражения требуют обязательного системного лечения, в частности химиотерапии [10]. Однако данные рекомендации не учитывают появившуюся позже возможность применения ингибиторов МАРК-сигнального пути, что несколько изменило парадигму терапии мультиформной формы ГКЛ. Необходимо также учитывать, что в группе ГКЛ с мультисистемным поражением существует выраженная неоднородность клинических проявлений и течения болезни. Агрессивные формы заболевания с поражением жизненно важных органов требуют быстрого начала системной терапии. В то же время некоторые варианты течения заболевания (например, многоочаговое поражение костей в сочетании с несхаранным диабетом) могут носить индолентный

характер в течение десятилетий и требовать лишь симптоматической терапии. В этой связи решение о начале и варианте системной терапии должно, по возможности, приниматься коллегиально, с привлечением специалистов-экспертов в области лечения взрослых пациентов с ГКЛ. Преимущества и недостатки каждого из методов терапии обсуждаются ниже.

ХИМИОТЕРАПИЯ

Винбластин и преднизолон

Химиотерапия (ХТ) остается «золотым стандартом» лечения ГКЛ в педиатрической практике. За годы существования Международного гистиоцитарного общества было проведено несколько проспективных исследований различных режимов ХТ, ключевыми препаратами которых остаются винбластин и преднизолон. Протокол ХТ LCH-III на данный момент является общепринятой первой линией лечения ГКЛ у детей и характеризуется достаточно низкой частотой реактивации и приемлемой токсичностью [16, 17]. В то же время в ретроспективном анализе различных режимов ХТ у взрослых пациентов с ГКЛ М.А. Cantu и соавт. показали, что применение винбластина и преднизолона характеризуется крайне низкой эффективностью и практически универсальной токсичностью. Так, частота реактиваций в течение 1-го года составила 84 % ($n = 16$). Винбластин-ассоциированная нейропатия III–IV степени тяжести наблюдалась у 14 (75 %) больных [18]. Однако эти данные не соотносятся с результатами другого ретроспективного анализа применения винбластина и преднизолона у взрослых пациентов с ГКЛ ($n = 35$), проведенного А. Tazi и соавт. По сообщению авторов, частота реактиваций в течение 1-го года составила 20 % ($n = 7$), а явления нейротоксичности наблюдались лишь у 9 (26 %) пациентов и ограничивались II степенью тяжести [19]. Данные несоответствия еще раз подчеркивают необходимость проведения тщательно спланированных проспективных исследований эффективности и безопасности различных режимов ХТ у взрослых пациентов с ГКЛ.

Кладрибин

Режимы с кладрибином применяются в качестве протоколов «спасения» у детей с ГКЛ, резистентным к винбластину и преднизолону. Они позволяют увеличить 5-летнюю выживаемость у данной категории пациентов с 30 до 85 % [20].

Первое упоминание применения кладрибина у взрослых пациентов с ГКЛ принадлежит A. Saven и соавт. (1993 г.). Авторы описывают наблюдение 33-летней женщины, страдавшей ГКЛ с массивным поражением кожи и слизистых, а также несхарным диабетом. После неудачных попыток терапии винбластином, преднизолоном, этопозидом, винкристином, циклофосфамидом и метотрексатом был применен кладрибин в дозе 0,1 мг/кг в течение 7 дней (4 курса), что привело к полной регрессии кожных проявлений ГКЛ в течение более 65 мес. [21, 22].

Впоследствии были опубликованы результаты применения кладрибина еще у 12 взрослых пациентов с ГКЛ, медиана возраста которых составила 42 года. После 3 курсов лечения кладрибином в режиме 0,1–0,14 мг/кг в 1–7-й день каждые 28 дней общая частота ответа на терапию составила 75 % (полный ответ — 58 %, частичный — 17 %), еще у 3 (25 %) пациентов сохранялась стабилизация заболевания. Медиана длительности ответа составила 33 мес. (диапазон 1–65 мес.). У 7 пациентов отмечалась нейтропения III–IV степени тяжести [22].

Ретроспективное исследование по применению кладрибина в первой линии ХТ у взрослых пациентов с ГКЛ было опубликовано Z. Adam и соавт. в 2013 г. и включало 7 пациентов. Кладрибин использовали в дозе 5 мг/м² в виде подкожной инъекции. Стойкий полный ответ был достигнут у 6 (86 %) пациентов при медиане наблюдения 37 мес. Наиболее частыми проявлениями токсичности были лимфопения ($n = 5$) и нейтропения ($n = 1$) III степени тяжести. Однако исследование имеет существенное количество лимитирующих факторов, затрудняющих интерпретацию полученных результатов. Так, исследуемая группа пациентов характеризовалась выраженной гетерогенностью форм заболевания (различные сочетания поражения костной системы, легких, кожи, ЦНС, лимфатических узлов). У 2 пациентов до начала терапии кладрибином осуществляли мобилизацию и сбор гемопоэтических стволовых клеток крови (с использованием циклофосфамида, этопозиды, филграстима). У 3 пациентов дополнительно проводилась лучевая терапия. Учитывая указанные выше факторы, следует с осторожностью относиться к выводам данного исследования [23].

Цитарабин и метотрексат

Одной из альтернативных опций ХТ у взрослых больных с ГКЛ является монотерапия цитарабином в дозе 100 мг/м² в течение 5 дней ежемесячно, до 12 мес. Согласно данным M.A. Cantu и соавт., монотерапия цитарабином у взрослых пациентов обладает существенными преимуществами в сравнении с режимом винбластин/преднизолон [18]. В частности, отсутствие ответа или реактивация ГКЛ в течение 1 года наблюдались лишь у 5 (21 %) из 24 пациентов. Такой же (21 %) была и частота возникновения ток-

сических эффектов III–IV степени тяжести. В этой связи некоторые авторы в настоящее время рассматривают данный режим как предпочтительный для применения у взрослых пациентов с ГКЛ в случае необходимости проведения ХТ [24]. Проспективные исследования, а также публикации, в которых оцениваются отдаленные результаты применения данного режима терапии у взрослых пациентов, в настоящее время отсутствуют.

Метотрексат является антагонистом фолиевой кислоты, однако спектр его лечебных эффектов не ограничивается только цитостатическими свойствами. Метотрексат обладает противовоспалительной активностью, а также способностью подавлять пролиферацию и активацию Т-клеток [25]. При ГКЛ метотрексат наиболее часто применяется при поражениях кожи в режиме 20 мг/нед. [26]. Опыт монотерапии метотрексатом при мультисистемной форме ГКЛ у взрослых ограничен. В детской популяции добавление метотрексата к терапии по протоколу LCH-III не привело к увеличению частоты ответа на терапию и уменьшению частоты реактиваций [16].

Группа исследователей из Китая (X. Сао и соавт.) опубликовала результаты проспективного исследования, посвященного оценке эффективности комбинированной терапии метотрексатом и цитарабином у 83 взрослых пациентов с впервые установленными односистемной многоочаговой ($n = 6$) и мультисистемной ($n = 77$) формами ГКЛ [27]. Режим ХТ включал введение метотрексата в дозе 1 г/м² в 1-й день и цитарабина в дозе 100 мг/м² в 1–5-й день. Суммарно проводилось 6 циклов по 35 дней каждый. В результате у 43 (51,8 %) пациентов достигнута стабилизация заболевания, у 30 (36,1 %) — отмечалась положительная динамика клинических проявлений ГКЛ. Однако впоследствии почти у $1/3$ пациентов ($n = 25$) наблюдалась реактивация ГКЛ, медиана длительности достигнутого улучшения составила 23 мес. У значительной части пациентов отмечалась гематологическая токсичность: у 78 (94 %) — нейтропения III–IV степени тяжести, в т. ч. у 40 (48,2 %) — фебрильная нейтропения [27]. Несмотря на высокую частоту реактиваций и нежелательных явлений, данная работа представляет особую ценность, т. к. является одним из немногих проспективных исследований по терапии ГКЛ. Возможно, исследуемая схема ХТ требует модификации для достижения более стойкого ответа и снижения частоты осложнений.

МАСОР-В

Попытка применения при ГКЛ интенсифицированного режима ХТ МАСОР-В (метотрексат, доксорубин, циклофосфамид, винкристин, преднизолон, блеомицин) предпринята E. Derenzini и соавт. [28]. В исследование включено 11 пациентов в возрасте 18–62 лет, из них 6 — с односистемным многоочаговым поражением, 5 — с мультисистемным поражением. Через 12 нед. ХТ по протоколу МАСОР-В у 8 (73 %) больных достигнут полный ответ, у 3 (27 %) — частичный. При этом у всех пациентов с частичным ответом наблюдалась ранняя реактивация ГКЛ (через 5, 6 и 8 мес.), приведшая к смерти 1 больного. У 7 из 8 пациентов с полным ответом достигнутый эффект

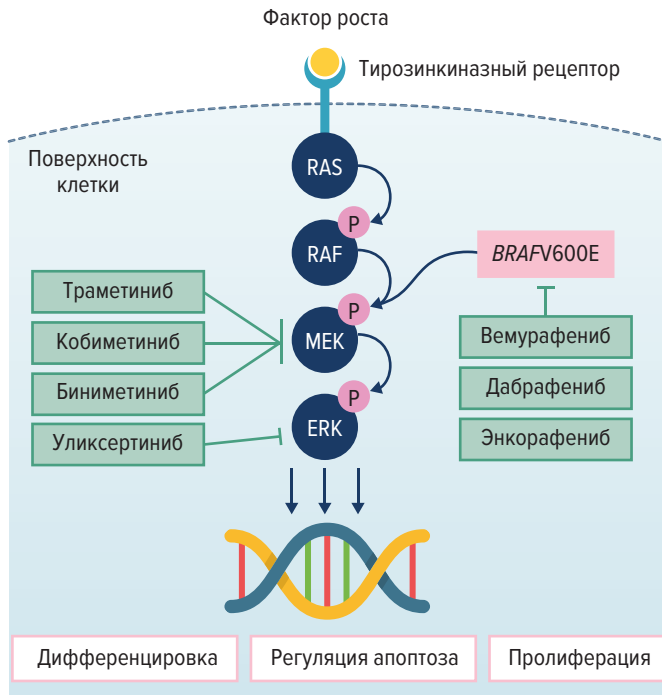


Рис. 1. Сигнальный путь MAPK/ERK и его ингибиторы: упрощенная схема (цит. по [67])

ERK (Extracellular-signal-Regulated Kinase) — киназа, регулируемая внеклеточными сигналами; MAPK (Mitogen-Activated Protein Kinase) — митоген-активированная протеинкиназа; MEK (MAPK/ERK Kinase) — киназа MAPK/ERK, при активации фосфорилирует киназу ERK; RAF (Rapidly Accelerated Fibrosarcoma) — серин/треонин протеинкиназа, способная фосфорилировать киназу MEK; RAS (Rat Sarcoma virus) — семейство мембранных белков, принадлежащих к классу ГТФаз и участвующих в передаче сигнала.

Fig. 1. MAPK/ERK signaling pathway and its inhibitors: simplified diagram (quoted from [67])

ERK — Extracellular-signal-Regulated Kinase; MAPK — Mitogen-Activated Protein Kinase; MEK — MAPK/ERK Kinase, when activated, it phosphorylates ERK kinase; RAF (Rapidly Accelerated Fibrosarcoma) — MEK kinase-phosphorylating serine/threonine protein kinase; RAS (Rat Sarcoma virus) — a family of membrane proteins belonging to a class of GTPases and participating in signal transduction.

сохранялся длительно (медиана 6,7 года), 1 пациент умер в результате реактивации заболевания через 62 мес. Таким образом, интенсификация ХТ не решила проблему реактиваций при мультисистемном ГКЛ. Учитывая, что ГКЛ с многоочаговым поражением костей скелета у взрослых, как правило, не является угрожающим жизни состоянием, обоснованность высокоинтенсивных режимов ХТ при данной форме заболевания вызывает сомнения. В настоящее время эксперты рекомендуют ХТ повышенной интенсивности только у пациентов с агрессивным течением ГКЛ (lymphoma-like), что бывает крайне редким событием во взрослой популяции [10, 28].

ПРЕПАРАТЫ ИЗ ГРУППЫ ИНГИБИТОРОВ МАРК-СИГНАЛЬНОГО ПУТИ

В 2010 г. G. Badalian-Very и соавт. опубликовали результаты анализа мутационного статуса клеток, полученных из биоптатов пораженных тканей паци-

ентов с ГКЛ. Использовалась панель наиболее часто встречающихся онкогенных мутаций. Исследование выполнялось на архивном материале (парафиновые блоки). По результатам исследования было обнаружено, что в 57 % случаев встречалась мутация V600E гена *BRAF*. Данное открытие существенно изменило вектор исследований патогенеза и потенциального лечения ГКЛ [4].

Ген *BRAF* является протоонкогеном и кодирует одноименный белок BRAF, принадлежащий к семейству RAF-киназ. Наряду с другими протеинкиназами RAF является одной из промежуточных точек сигнального пути MAPK/ERK (extracellular signal-regulated kinase — киназа, регулируемая внеклеточными сигналами). Сигнальный путь MAPK/ERK включает ряд регуляторных белков-протеинкиназ (RAS-RAF-MEK-ERK), взаимодействующих друг с другом путем последовательного фосфорилирования каждого нижестоящего белка предыдущим при условии наличия исходного активирующего фактора (рис. 1). Активация всего каскада путем воздействия на транскрипционные факторы в ядре играет важную роль в регуляции клеточной дифференцировки, пролиферации, апоптоза и продукции цитокинов.

Активирующая мутация V600E в гене *BRAF* связана с конститутивной, т. е. независимой от воздействия физиологических факторов, активацией MAPK/ERK-сигнального пути, что ведет к нарушению регуляции процессов клеточного роста, пролиферации, апоптоза и миграции [29].

Ко времени первого описания у больных ГКЛ онкогенный потенциал мутаций гена *BRAF* был уже достаточно известен. Так, частота выявления мутации *BRAF* в клетках меланомы составляет около 50 %, при колоректальном раке — 10 %, а при волосатоклеточном лейкозе приближается к 100 % [30, 31]. В группе гистиоцитозов мутация V600E в гене *BRAF* наиболее часто встречается при болезни Эрдгейма—Честера и при ГКЛ (50–60 %) [32, 33]. Причины, по которым одна и та же мутация в гемопоэтических стволовых клетках может обуславливать развитие столь разных заболеваний (волосатоклеточный лейкоз и гистиоцитоз), остаются невыясненными [7, 34].

Независимо от наличия мутации V600E в гене *BRAF* активация MAPK/ERK-пути является универсальной и встречается у 100 % больных ГКЛ, включая пациентов с диким типом *BRAF* [4]. Данный феномен можно объяснить наличием у пациентов с диким типом *BRAF* активирующих мутаций на других уровнях сигнального каскада MAPK/ERK. Так, установлено, что у пациентов с ГКЛ второй по частоте является мутация гена *MAP2K1*, кодирующего белок MEK1 [32]. У некоторых пациентов описаны активирующие мутации генов *ARAF* и *MAP3K1* [32].

Появление новых данных о молекулярно-биологических основах патогенеза ГКЛ создало предпосылки для изучения новых возможностей терапии, а именно применения ингибиторов MAPK/ERK-сигнального пути. Задача существенно облегчалась наличием уже разработанных ингибиторов BRAF, применяемых в онкологической практике при метастатической меланоме.

Ингибиторы BRAF-киназы

Первым зарегистрированным препаратом из данной группы стал вемурафениб, который был одобрен Управлением по контролю за качеством пищевых продуктов и лекарственных средств США (FDA) в 2011 г. для лечения метастатической меланомы. Вемурафениб представляет собой малую молекулу, обладающую ингибиторной активностью в отношении мутантной BRAF-киназы, в результате чего нарушается процесс фосфорилирования последующих киназ (MEK, ERK) MAPK/ERK-сигнального пути, и, как следствие, прекращается конститутивная активация всего каскада. Важным условием применения вемурафениба является наличие мутации гена *BRAF* в положении 600, т. к. ингибирующая активность препарата в отношении BRAF дикого типа в десятки раз ниже. Лимитирующим фактором применения вемурафениба и других ингибиторов BRAF является их токсичность и возможность развития вторичных неоплазий, что приводит к вынужденной отмене препаратов у $1/3$ пациентов с гистиоцитозами [35]. В качестве наиболее частых нежелательных явлений выступают кожная токсичность (фоточувствительность, полиморфные высыпания, развитие плоскоклеточного рака, базальноклеточного рака), артралгия и миалгия (требующие приема нестероидных противовоспалительных препаратов [НПВП]), астения, лихорадка.

Первая публикация, посвященная применению ингибиторов BRAF при гистиоцитозах, принадлежит J. Haroche и соавт. [36]. В данной работе приводится опыт применения вемурафениба у 3 взрослых пациентов с болезнью Эрдгейма—Честера, 2 из которых имели сочетанную с ГКЛ форму заболевания. Все пациенты имели доказанную мутацию *BRAFV600E*. Результаты терапии были столь впечатляющими, что авторы использовали в названии своей статьи формулировку «драматическая эффективность».

Наиболее крупное исследование по применению вемурафениба у пациентов с гистиоцитозами было проведено E.L. Diamond и соавт. в составе мультикогортного исследования VE-BASKET, в котором оценивалась эффективность вемурафениба у больных с различными *BRAFV600E*-мутантными неоплазиями (за исключением меланомы) [35]. В когорту гистиоцитозов включены пациенты с болезнью Эрдгейма—Честера ($n = 22$) и ГКЛ ($n = 4$). Лечение вемурафенибом проводили в дозе 1920 мг/сут, что соответствует стандартной дозе, применяемой при меланоме. На фоне лечения прогрессирование заболевания не отмечалось ни у кого из пациентов. У 3 из 4 больных ГКЛ получен частичный ответ, у 1 — полный. У всех 26 пациентов отмечалось как минимум одно нежелательное явление, что потребовало снижения дозы ($n = 26$; 100 %) вплоть до прекращения терапии ($n = 8$; 30,7 %). У 2 из 26 пациентов в ходе исследования зарегистрировано развитие неоплазий (острого миеломоноцитарного лейкоза и папиллярного рака щитовидной железы с мутацией в гене *KRAS*, расцененного исследователями как вемурафениб-ассоциированный). Вместе с тем в связи с высокой эффективностью вемурафениб в короткий срок получил одобрение FDA для лечения болезни Эрдгейма—Честера [35].

Ингибиторы MEK-киназы

Данный класс препаратов в настоящее время представлен двумя зарегистрированными ингибиторами MEK: траметинибом и кобиметинибом. Единственным зарегистрированным показанием для их применения является метастатическая меланوما, не подлежащая хирургическому лечению. Таким образом, как и в случае с ингибиторами BRAF-киназы, препараты данной группы могут применяться при ГКЛ только вне зарегистрированных показаний («off-label»). Траметиниб и кобиметиниб подавляют активность киназы MEK1/2, в результате чего прекращается фосфорилирование терминальной киназы ERK. Преимуществом препаратов данной группы является их потенциальная эффективность у больных ГКЛ независимо от наличия активирующей мутации гена *BRAF*, т. к. ингибирование MAPK/ERK-пути происходит на другом уровне каскада. Отдельного внимания заслуживает возможность одновременного применения ингибиторов BRAF и MEK в комбинации. Комбинированная терапия обеспечивает более выраженное подавление активности MAPK/ERK-пути и, по некоторым данным, приводит к снижению частоты кожных нежелательных явлений, в т. ч. снижает риск развития плоскоклеточного рака [38].

Опубликованные данные по применению ингибиторов MEK-киназы у взрослых пациентов с ГКЛ крайне скудны и ограничены описанием отдельных клинических наблюдений.

В 2016 г. стартовало клиническое исследование II фазы монотерапии кобиметинибом у взрослых пациентов с различными заболеваниями из группы гистиоцитозов. Промежуточные результаты опубликованы E. Diamond и соавт. в 2019 г. В исследование включено 18 больных, из них 2 (11 %) — с ГКЛ, у которых на фоне терапии достигнут полный ответ (оценка по ПЭТ-критериям). Частота общего ответа на терапию во всей группе пациентов составила 89 %. У 10 (56 %) больных доза кобиметиниба была снижена как минимум 1 раз в связи с развитием нежелательных явлений (снижения фракции выброса левого желудочка, сыпи, диареи). Важно отметить, что ответ на терапию кобиметинибом не зависел от типа активирующей мутации в генах, кодирующих белки MAPK/ERK-сигнального пути. Несмотря на оптимистичные результаты данного исследования, выводы об эффективности кобиметиниба при ГКЛ нуждаются в подтверждении у большего числа больных. С учетом общего запланированного числа участников исследования ($n = 55$) следует ожидать увеличения репрезентативности выборки пациентов с ГКЛ в будущем [39].

Описан случай эффективного лечения траметинибом 18-летнего пациента с тяжелым поражением легких при ГКЛ, связанным с наличием активирующей мутации в гене *MAP2K1* [40]. Через 1 мес. от начала терапии траметинибом в дозе 2 мг/сут отмечалось уменьшение выраженности признаков дыхательной недостаточности с полной их регрессией через 6 мес. По данным КТ установлено уменьшение размеров кистозных образований в легких. Общий срок наблюдения составил 9 мес. [40].

M. Papapanagiotou и соавт. приводят случай эффективного лечения траметинибом 46-летнего пациента

Таблица 2. Лучевая терапия у пациентов с ГКЛ

Автор, год	Число пациентов	Медиана (диапазон) СОД, Гр	Частота полного ответа, %	Частота частичного ответа, %	Медиана (диапазон) возраста, лет	Ссылка
J. Kriz et al., 2013	80	15 (3–50,4)	77	12,5	29 (9–81)	[44]
T. Olschewski, M.H. Seegenschmiedt, 2006	98	24 (2–40)	77,5	6,7	НД	[45]
J.S. Greenberger et al., 1981	89	НД (3–30)	НД	НД	НД (0–35)	[46]

ГКЛ — гистиоцитоз из клеток Лангерганса; НД — нет данных; СОД — суммарная очаговая доза.

с распространенным поражением кожи при ГКЛ. Предшествующее лечение местными ГКС и метотрексатом было неэффективным, более того, присоединилась клиника несахарного диабета, потребовавшая назначения десмопрессина. При молекулярно-генетическом исследовании в клетках биоптата кожи была выявлена мутация гена *MAP2K1*, что послужило основанием для начала терапии траметинибом в дозе 2 мг/сут, в результате чего кожные проявления ГКЛ полностью регрессировали через 4 нед. Однако после отмены траметиниба на 3-й день перерыва развился рецидив кожных высыпаний, что потребовало возобновления терапии. В качестве побочных явлений отмечались акнеформные высыпания, энтерит. Срок наблюдения за пациентом составил 46 нед. [39].

Ингибиторы ERK-киназ

Зарегистрированных ингибиторов ERK-киназ в настоящее время нет. Первым препаратом данной группы является уликсертиниб (BVD-523), представляющий собой малую молекулу-ингибитор киназ ERK1/2. Продолжаются клинические исследования II фазы по оценке эффективности уликсертиниба у пациентов с различными солидными новообразованиями, имеющими активирующие мутации в генах MAPK/ERK-сигнального пути, а также у пациентов с ГКЛ [41, 42].

В целом применение ингибиторов MAPK/ERK у больных ГКЛ характеризуется быстрым положительным ответом, который, однако, не является стойким, и у большинства пациентов при отмене лечения наблюдается реактивация ГКЛ. Основным фактором, лимитирующим длительное применение ингибиторов MAPK/ERK, служит высокая частота нежелательных явлений, некоторые из которых могут быть угрожающими жизни. Помимо токсичности использование данной группы препаратов ограничивается высокой стоимостью лечения, необходимостью назначения «off-label», а также отсутствием у врачей опыта применения ингибиторов MAPK/ERK. Нерешенным вопросом остается разработка оптимальных режимов терапии, т. к. применение в стандартных дозировках, как правило, сопровождается токсичностью и требует снижения дозы или отмены препарата. В то же время показана эффективность существенно более низких доз ингибиторов BRAF у пациентов с гистиоцитозами [37].

Таким образом, место ингибиторов MAPK/ERK в лечении ГКЛ еще не определено и решение об их применении у взрослых пациентов следует принимать индивидуально с учетом формы и характера течения заболевания.

ЛУЧЕВАЯ ТЕРАПИЯ

Лучевая терапия (ЛТ) сохраняет свое место в лечении ГКЛ. Однако применение данного метода ограничивается облучением очагов поражения в костях скелета и мягкотканых образований особой локализации (например, ретроорбитальной области). При одноочаговой форме ГКЛ (эозинофильная гранулема) облучение может быть терапией выбора в случае, если очаг недоступен для кюретажа/резекции или хирургическое вмешательство является потенциально высокотравматичным. При многоочаговой форме с поражением скелета проведение ЛТ целесообразно в отношении наиболее угрожающих по развитию патологических переломов очагов (позвонков, шейки бедренной кости и др.), а также в отношении очагов, вызывающих интенсивный болевой синдром или сопровождающихся ограничением движений. Необходимо учитывать, что у взрослых пациентов с многоочаговой формой ГКЛ с поражением скелета патологический процесс зачастую характеризуется выраженной метакронностью, а ранее появившиеся очаги могут спонтанно регрессировать. Следовательно, необходимость в одновременном облучении сразу всех очагов отсутствует.

Первый опыт успешного применения ЛТ у пациентов с гистиоцитозом был описан в 1930 г. рентгенологом из Бостона М.С. Sosman [43]. С тех пор опубликовано большое количество ретроспективных исследований по оценке эффективности ЛТ у пациентов с ГКЛ. Данные наиболее репрезентативных исследований представлены в табл. 2.

Частота полных ремиссий после ЛТ при отдельных формах ГКЛ достигает 85 %, а контроль над определенным очагом наблюдается в 75–95 % случаев [44]. Рекомендуемая суммарная очаговая доза (СОД) до сих пор остается предметом дискуссий, однако в большинстве публикаций СОД указывается в пределах 10–20 Гр. В ФГБУ «НМИЦ гематологии» МЗ РФ в настоящее время принята схема ЛТ, состоящая из 10 фракций облучения по 1 Гр, что позволяет избежать нежелательных явлений при сохранении высокой эффективности лечения у подавляющего большинства пациентов с ГКЛ [44].

ТЕРАПИЯ КОЖНЫХ ПРОЯВЛЕНИЙ ГКЛ

Кожные проявления ГКЛ крайне полиморфные и могут имитировать различные дерматологические заболевания. В связи с этим диагноз кожного поражения

в рамках ГКЛ может быть поставлен только по результатам морфологического исследования биоптата. При диагностике кожной формы ГКЛ необходимо провести комплексное обследование пациента для исключения дополнительных зон поражения. Эффект топической терапии при кожных проявлениях ГКЛ, как правило, не бывает стойким, в связи с чем на первое место выходит системная терапия [10]. Показана эффективность при кожных формах ГКЛ интерферона- α [47], метотрексата [26], талидомида и леналидомида [48, 49]. Особенности применения каждого из указанных препаратов приводятся в соответствующих разделах обзора.

ПРОЧИЕ МЕТОДЫ ЛЕЧЕНИЯ И СОПРОВОДИТЕЛЬНАЯ ТЕРАПИЯ

Интерферон- α

Предполагаемый механизм действия интерферона- α при ГКЛ заключается в его антипролиферативной и иммунорегуляторной активности. В литературе описаны отдельные случаи эффективного применения препаратов интерферона- α при изолированном поражении кожи и мультисистемной форме ГКЛ [47, 50]. Использование лекарственных препаратов интерферона- α ограничивается возрастом (< 55–60 лет) и высокой частотой тяжелого гриппоподобного синдрома, резко снижающего качество жизни пациентов. Однако удовлетворительный профиль безопасности позволяет применять интерферон- α в качестве одной из опций терапии кожного или односистемного многоочагового ГКЛ.

Талидомид и леналидомид

Талидомид и его структурный аналог леналидомид обладают противовоспалительной, антиангиогенной и иммуномодулирующей активностью. Применение талидомида и леналидомида оказалось эффективным у больных ГКЛ с поражением кожи и слизистых оболочек, особенно наружных половых органов [48–49, 51]. Однако длительное использование данных препаратов лимитируется нежелательными явлениями, такими как периферическая нейропатия, тромботические осложнения, миелотоксичность.

Гидроксикарбамид

Гидроксикарбамид представляет собой противоопухолевый препарат — ингибитор рибонуклеотидредуктазы, применяемый при ряде хронических миелолифферативных заболеваний. Использование данного препарата при ГКЛ основывается на теории о происхождении патологических клеток Лангерганса из костномозговых миелоидных предшественников, которые могут служить мишенью для цитотоксических эффектов гидроксикарбамида. Сведения о применении гидроксикарбамида у пациентов с ГКЛ ограничиваются публикацией D.J. Zinn и соавт., которые сообщили о 15 больных ГКЛ, в т. ч. 10 взрослых. В ретроспективный анализ включены пациенты с рецидивами и рефрактерным течением ГКЛ как минимум после 1 линии терапии (диапазон 1–5 линий). Взрослые пациенты получали гидрокси-

карбамид в дозе 1000 мг/сут, медиана длительности терапии составила 10 мес. (диапазон 1–24 мес.). У 14 из 15 пациентов гидроксикарбамид применялся в виде монотерапии, у 1 — в сочетании с метотрексатом. По результатам лечения у 6 (43 %) из 14 больных получен полный ответ, у 5 (36 %) — частичный, у 2 (14 %) — констатирована стабилизация заболевания, у 1 — прогрессирование. Явления токсичности имели место у 1 пациента и были представлены анемией и нейтропенией III–IV степени тяжести. Впоследствии у 6 пациентов с исходным ответом отмечались прогрессирование или реактивация заболевания (медиана длительности ответа 5,7 мес.) [52]. Таким образом, назначение гидроксикарбамида может рассматриваться как одна из опций терапии мультисистемной формы ГКЛ. Однако с учетом недостаточной доказательной базы место данного препарата остается неясным.

Бисфосфонаты и ингибиторы RANKL

Бисфосфонаты — класс лекарственных препаратов, способных снижать резорбцию костной ткани и увеличивать минерализацию костей путем подавления функциональной активности остеокластов [53].

Идея использования бисфосфонатов у пациентов с ГКЛ базируется на опыте онкологической практики, где данная категория препаратов в течение многих лет применяется у пациентов с метастатическим поражением костей при солидных опухолях, а также при онкогематологических заболеваниях, сопровождающихся остеодеструкцией (множественной миеломе, неходжкинских лимфомах) [54, 55].

Наиболее репрезентативная серия случаев применения бисфосфонатов у взрослых пациентов с ГКЛ была опубликована L. Montella и соавт. В ретроспективный анализ включено 6 пациентов в возрасте 24–52 года. У всех больных имелось многоочаговое поражение костей скелета, сопровождавшееся выраженным болевым синдромом, требующим приема анальгетиков. Через 3–6 мес. от начала терапии золедроновой кислотой (4 мг ежемесячно) удалось прекратить обезболивание у всех пациентов. Нежелательных явлений во время терапии не наблюдалось [56]. Описаны отдельные случаи эффективного применения других бисфосфонатов — памидроновой и клодроновой кислот — у взрослых пациентов с мультифокальным костным поражением при ГКЛ [57, 58].

В литературе приводятся отдельные случаи развития остеонекроза челюсти на фоне терапии бисфосфонатами. В соответствии с этим следует предупреждать пациентов о необходимости избегать инвазивных стоматологических вмешательств во время терапии бисфосфонатами [59].

Эффективность деносумаба — моноклонального антитела к белку RANKL (receptor activator of nuclear factor kappa-B ligand — активатор рецептора лиганда ядерного фактора κ -B), была продемонстрирована P. Makras и соавт. на примере 2 взрослых больных ГКЛ с многоочаговым поражением костей и интенсивной оссалгией, требовавшей приема НПВП. В результате терапии деносумабом в дозе 120 мг 1 раз в 2 мес. у обоих пациентов отмечалось значительное уменьшение интенсивности боли, что позволило отказаться

от НПВП уже через 10–14 дней от начала лечения. Положительная динамика была подтверждена данными ПЭТ/КТ (уменьшение размеров очагов и их метаболической активности). Однако, несмотря на удовлетворительные результаты, необходимо продолжать изучение эффективности и безопасности деносуаба на более репрезентативной выборке пациентов с ГКЛ [60].

Трансплантация гемопоэтических стволовых клеток

Опубликованные данные по трансплантации аллогенных гемопоэтических стволовых клеток у взрослых пациентов с ГКЛ отсутствуют. В отдельных публикациях описано применение трансплантации аутологичных гемопоэтических стволовых клеток (аутоТГСК) в качестве терапии «спасения» у взрослых пациентов с агрессивным течением ГКЛ. Однако эффективность данного подхода неочевидна в связи частыми реактивациями ГКЛ через несколько месяцев после аутоТГСК [28, 51, 61].

Нестероидные противовоспалительные препараты

Опубликованные данные по эффективности и безопасности НПВП у взрослых пациентов с ГКЛ в настоящее время отсутствуют. Наибольший опыт накоплен в педиатрической практике в отношении терапии индометацином при костных проявлениях ГКЛ. Группа исследователей из Аргентины под руководством J. Braier и соавт. опубликовала ретроспективный анализ серии случаев ($n = 38$) применения индометацина у детей с поражением костей (1–3 очага) при ГКЛ. Через 8 нед. терапии индометацином в дозе 2 мг/кг/сут у 34 (89 %) из 38 пациентов отметили снижение активности ГКЛ. Впоследствии у 7 из 34 больных с исходным полным ответом отмечалась реактивация ГКЛ. Однако после возобновления терапии индометацином у 6 из 7 детей вновь достигнута стабилизация заболевания. У 1 пациента отмечалось прогрессирование заболевания, что потребовало проведения системной терапии. Клинически значимых нежелательных явлений не выявлено [62]. Удовлетворительный опыт применения в детской популяции стал предпосылкой для включения индометацина в одну из групп продолжающегося проспективного рандомизированного исследования LCN-IV [63].

Вопрос об эффективности НПВП у взрослых пациентов с костными поражениями при ГКЛ остается открытым. Поскольку от момента начала любой терапии ГКЛ до купирования болевого синдрома, как правило, проходит несколько недель, НПВП могут использоваться в качестве временного анальгетического средства в соответствии со стандартной практикой терапии болевого синдрома.

Терапия эндокринных нарушений при ГКЛ

Эндокринные нарушения являются характерными осложнениями ГКЛ. Наиболее часто встречается сахарный диабет (до 30–40 % случаев), несколько реже (около 20 %) — эндокринопатии, обусловленные дефицитом гормонов аденогипофиза (соматотропина, тиреотропного, адренокортикотропного гормонов и

др.). Развитие эндокринопатий наблюдается на любом этапе заболевания, как в дебюте ГКЛ, так и через десятки лет после его диагностики [64, 65]. Все эндокринные проявления ГКЛ являются необратимыми, требуют наблюдения эндокринологом и назначения заместительной гормональной терапии согласно стандартной эндокринологической практике [64–66].

ЗАКЛЮЧЕНИЕ

Лечение ГКЛ у взрослых представляет сложную задачу. Отсутствие стандартов и клинических рекомендаций обуславливает трудности еще на этапе выбора оптимального метода терапии, поскольку многообразие существующих лечебных подходов приводит к замешательству неопытных клиницистов. Наряду с изучением биологии ГКЛ и поиском новых терапевтических возможностей требуются проспективные клинические исследования для оценки эффективности существующих методов лечения. Фактором, лимитирующим проведение таких исследований, является исключительная редкость ГКЛ, что не позволяет получить репрезентативную когорту пациентов в условиях одного центра. Для преодоления данного барьера следует развивать сотрудничество между различными центрами, знакомыми с проблемой ГКЛ, в т. ч. на междисциплинарной основе. При выборе тактики лечения у взрослых пациентов с ГКЛ необходимо принимать коллегиальные решения, по возможности с привлечением экспертов в области диагностики и лечения ГКЛ. В каждом конкретном случае важно учитывать индивидуальные особенности клинических проявлений и течения ГКЛ, чтобы не применять агрессивную, потенциально угрожающую жизни терапию в случаях, когда само заболевание опасно для жизни не представляет.

КОНФЛИКТЫ ИНТЕРЕСОВ

Авторы заявляют об отсутствии конфликтов интересов.

ИСТОЧНИКИ ФИНАНСИРОВАНИЯ

Исследование не имело спонсорской поддержки.

ВКЛАД АВТОРОВ

Концепция и дизайн: все авторы.

Сбор и обработка данных: все авторы.

Анализ и интерпретация данных: все авторы.

Подготовка рукописи: все авторы.

Окончательное одобрение рукописи: все авторы.

ЛИТЕРАТУРА/REFERENCES

1. Лукина Е.А., Козловская А.С., Капланская И.Б., Мокеева Р.А. Гистиоцитоз Х — Гистиоцитоз из клеток Лангерганса. Гематология и трансфузиология. 1990;35(9):10–5.

- [Lukina EA, Kozlovskaya AS, Kaplanskaya IB, Mokeeva RA. Histiocytosis X — Langerhans cell histiocytosis. *Gematologiya i transfuziologiya*. 1990;35(9):10–5. (In Russ)]
2. Yu RC, Chu AC, Chu C, et al. Clonal proliferation of Langerhans cells in Langerhans cell histiocytosis. *Lancet*. 1994;343(8900):767–8. doi: 10.1016/S0140-6736(94)91842-2.
 3. Willman CL, Busque L, Griffith BB, et al. Langerhans' Cell Histiocytosis (Histiocytosis X) — A Clonal Proliferative Disease. *N Engl J Med*. 1994;331(3):154–60. doi: 10.1056/NEJM199407213310303.
 4. Badalian-Very G, Vergilio J-A, Degar BA, et al. Recurrent BRAF mutations in Langerhans cell histiocytosis. *Blood*. 2010;116(11):1919–23. doi: 10.1182/blood-2010-04-279083.
 5. Braier J. Is Langerhans cell histiocytosis a neoplasia? *Pediatr Blood Cancer*. 2017;64(3):e26267. doi: 10.1002/pbc.26267.
 6. Egeler RM, Katewa S, Leenen PJM, et al. Langerhans cell histiocytosis is a neoplasm and consequently its recurrence is a relapse: In memory of Bob Arceci. *Pediatr Blood Cancer*. 2016;63(10):1704–12. doi: 10.1002/pbc.26104.
 7. Collin M, Bigley V, McClain KL, et al. Cell(s) of Origin of Langerhans Cell Histiocytosis. *Hematol Oncol Clin North Am*. 2015;29(5):825–38. doi: 10.1016/j.hoc.2015.06.003.
 8. Allen CE, Beverley PCL, Collin M, et al. The coming of age of Langerhans cell histiocytosis. *Nat Immunol*. 2020;21(1):1–7. doi: 10.1038/s41590-019-0558-z.
 9. Allen CE, Merad M, McClain KL. Langerhans-Cell Histiocytosis. *N Engl J Med*. 2018;379(9):856–68. doi: 10.1056/NEJMrat1607548.
 10. Girschikofsky M, Arico M, Castillo D, et al. Management of adult patients with Langerhans cell histiocytosis: recommendations from an expert panel on behalf of Euro-Histio-Net. *Orphanet J Rare Dis*. 2013;8(1):72. doi: 10.1186/1750-1172-8-72.
 11. Key SJ, O'Brien CJ, Silvester KC, et al. Eosinophilic granuloma: resolution of maxillofacial bony lesions following minimal intervention. Report of three cases and a review of the literature. *J Cranio-Maxillofac Surg*. 2004;32(3):170–5. doi: 10.1016/j.jcms.2004.01.004.
 12. Namai T, Yusa H, Yoshida H. Spontaneous remission of a solitary eosinophilic granuloma of the mandible after biopsy: A case report. *J Oral Maxillofac Surg*. 2001;59(12):1485–7. doi: 10.1053/joms.2001.28290.
 13. Esen A, Dolanmaz D, Kalayci A, et al. Treatment of localized Langerhans' cell histiocytosis of the mandible with intralesional steroid injection: report of a case. *Oral Surg Oral Med Oral Pathol Oral Radiol Endodontology*. 2010;109(2):e53–8. doi: 10.1016/j.tripleo.2009.10.015.
 14. Watzke IM, Millesi W, Kermer C, et al. Multifocal eosinophilic granuloma of the jaw: Long-term follow-up of a novel intraosseous corticoid treatment for recalcitrant lesions. *Oral Surg Oral Med Oral Pathol Oral Radiol Endodontology*. 2000;90(3):317–22. doi: 10.1067/moe.2000.107535.
 15. Almuzayyen A, Elhassan W, Alabbadi M. Intralesional triamcinolone for treating mandibular Langerhans cell histiocytosis: A case report and literature review. *Saudi J Med Med Sci*. 2019;7(1):47. doi: 10.4103/sjms.sjms_84_17.
 16. Gardner H, Minkov M, Grois N, et al. Therapy prolongation improves outcome in multisystem Langerhans cell histiocytosis. *Blood*. 2013;121(25):5006–14. doi: 10.1182/blood-2012-09-455774.
 17. Minkov M. Multisystem Langerhans Cell Histiocytosis in Children. *Pediatr Drugs*. 2011;13(2):75–86. doi: 10.2165/11538540-000000000-00000.
 18. Cantu MA, Lupo PJ, Bilgi M, et al. Optimal Therapy for Adults with Langerhans Cell Histiocytosis Bone Lesions. *PLoS One*. 2012;7(8):e43257. doi: 10.1371/journal.pone.0043257.
 19. Tazi A, Lorillon G, Haroche J, et al. Vinblastine chemotherapy in adult patients with langerhans cell histiocytosis: a multicenter retrospective study. *Orphanet J Rare Dis*. 2017;12(1):95. doi: 10.1186/s13023-017-0651-z.
 20. Donadieu J, Bernard F, van Noessel M, et al. Cladribine and cytarabine in refractory multisystem Langerhans cell histiocytosis: results of an international phase 2 study. *Blood*. 2015;126(12):1415–23. doi: 10.1182/blood-2015-03-635151.
 21. Saven A, Figueroa ML, Piro LD, et al. 2-Chlorodeoxyadenosine to Treat Refractory Histiocytosis X. *N Engl J Med*. 1993;329(10):734–5. doi: 10.1056/NEJM199309023291013.
 22. Saven A, Burian C. Cladribine Activity in Adult Langerhans-Cell Histiocytosis. *Blood*. 1999;93(12):4125–30. doi: 10.1182/blood.V93.12.4125.
 23. Adam Z, Szturz P, Vanicek J, et al. Cladribine (2-chlorodeoxyadenosine) in frontline chemotherapy for adult Langerhans cell histiocytosis: A single-center study of seven cases. *Acta Oncol (Madr)*. 2013;52(5):994–1001. doi: 10.3109/0284186X.2012.716164.
 24. Allen CE, Ladisch S, McClain KL. How I treat Langerhans cell histiocytosis. *Blood*. 2015;126(1):26–35. doi: 10.1182/blood-2014-12-569301.
 25. Friedman B, Cronstein B. Methotrexate mechanism in treatment of rheumatoid arthritis. *Jt Bone Spine*. 2019;86(3):301–7. doi: 10.1016/j.jbspin.2018.07.004.
 26. Steen AE, Steen KH, Bauer R, et al. Successful treatment of cutaneous Langerhans cell histiocytosis with low-dose methotrexate. *Br J Dermatol*. 2001;145(1):137–40. doi: 10.1046/j.1365-2133.2001.04298.x.
 27. Cao X, Li J, Zhao A, et al. Methotrexate and Cytarabine for Adult Patients with Newly Diagnosed Langerhans Cell Histiocytosis: A Single Arm, Single Center, Prospective Phase 2 Study. *Blood*. 2019;134(Suppl_1):294. doi: 10.1182/blood-2019-122220.
 28. Derenzini E, Stefoni V, Pellegrini C, et al. High efficacy of the MACOP-B regimen in the treatment of adult Langerhans cell histiocytosis, a 20 year experience. *BMC Cancer*. 2015;15(1):879. doi: 10.1186/s12885-015-1903-8.
 29. Tanimura S, Takeda K. ERK signalling as a regulator of cell motility. *J Biochem*. 2017;162(3):145–54. doi: 10.1093/jb/mvx048.
 30. Ducreux M, Chamseddine A, Laurent-Puig P, et al. Molecular targeted therapy of BRAF-mutant colorectal cancer. *Ther Adv Med Oncol*. 2019;11:175883591985649. doi: 10.1177/1758835919856494.
 31. Falini B, Martelli MP, Tiaci E. BRAF V600E mutation in hairy cell leukemia: from bench to bedside. *Blood*. 2016;128(15):1918–27. doi: 10.1182/blood-2016-07-418434.
 32. Emile J-F, Abla O, Fraitag S, et al. Revised classification of histiocytoses and neoplasms of the macrophage-dendritic cell lineages. *Blood*. 2016;127(22):2672–81. doi: 10.1182/blood-2016-01-690636.
 33. Крылов А.С., Долгушин М.Б., Рыжков А.Д. и др. Болезнь Эрдгейма–Честера. Обзор литературы и клинический случай. *Онкогематология*. 2020;15(2):61–75. doi: 10.17650/1818-8346-2020-15-2-61-75.
 - [Krylov AS, Dolgushin MB, Ryzhkov AD, et al. Erdheim-Chester disease. Literature review and clinical case. *Oncohematology*. 2020;15(2):61–75. doi: 10.17650/1818-8346-2020-15-2-61-75. (In Russ)]
 34. Chakraborty R, Burke TM, Hampton OA, et al. Alternative genetic mechanisms of BRAF activation in Langerhans cell histiocytosis. *Blood*. 2016;128(21):2533–7. doi: 10.1182/blood-2016-08-733790.
 35. Diamond EL, Subbiah V, Lockhart AC, et al. Vemurafenib for BRAF V600E–Mutant Erdheim-Chester Disease and Langerhans Cell Histiocytosis. *JAMA Oncol*. 2018;4(3):384. doi: 10.1001/jamaoncol.2017.5029.
 36. Haroche J, Cohen-Aubart F, Emile J-F, et al. Dramatic efficacy of vemurafenib in both multisystemic and refractory Erdheim-Chester disease and Langerhans cell histiocytosis harboring the BRAF V600E mutation. *Blood*. 2013;121(9):1495–500. doi: 10.1182/blood-2012-07-446286.
 37. Ruan G, Goyal G, Abeykoon JP, et al. Low-Dose BRAF-Inhibitors in the Treatment of Histiocytic Disorders with the BRAF-V600E Mutation. *Blood*. 2019;134(Suppl_1):5895. doi: 10.1182/blood-2019-124891.
 38. Flaherty KT, Infante JR, Daud A, et al. Combined BRAF and MEK Inhibition in Melanoma with BRAF V600 Mutations. *N Engl J Med*. 2012;367(18):1694–703. doi: 10.1056/NEJMoa1210093.
 39. Papapanagiotou M, Griewank KG, Hillen U, et al. Trametinib-Induced Remission of an MEK1-Mutated Langerhans Cell Histiocytosis. *JCO Precis Oncol*. 2017;1:1–5. doi: 10.1200/PO.16.00070.
 40. Lorillon G, Jouenne F, Baroudjian B, et al. Response to Trametinib of a Pulmonary Langerhans Cell Histiocytosis Harboring a MAP2K1 Deletion. *Am J Respir Crit Care Med*. 2018;198(5):675–8. doi: 10.1164/rccm.201802-0275LE.
 41. Sullivan RJ, Infante JR, Janku F, et al. First-in-Class ERK1/2 Inhibitor Ulixertinib (BVD-523) in Patients with MAPK Mutant Advanced Solid Tumors: Results of a Phase I Dose-Escalation and Expansion Study. *Cancer Discov*. 2018;8(2):184–95. doi: 10.1158/2159-8290.CD-17-1119.
 42. Smalley I, Smailley KSM. ERK Inhibition: A New Front in the War against MAPK Pathway–Driven Cancers? *Cancer Discov*. 2018;8(2):140–2. doi: 10.1158/2159-8290.CD-17-1355.
 43. Sosman MC. Xanthomatosis. *J Am Med Assoc*. 1932;98(2):110. doi: 10.1001/jama.1932.02730280018005.
 44. Kriz J, Eich H, Bruns F, et al. Radiotherapy in Langerhans cell histiocytosis – a rare indication in a rare disease. *Radiat Oncol*. 2013;8(1):233. doi: 10.1186/1748-717X-8-233.
 45. Olschewski T, Seegenschmiedt MH. Radiotherapy of Langerhans' Cell Histiocytosis. *Strahlenther Onkol*. 2006;182(11):629–34. doi: 10.1007/s00066-006-1630-9.
 46. Greenberger JS, Crocker AC, Vawter G, et al. Results of Treatment of 127 Patients with Systemic Histiocytosis (Letterer-Siwe Syndrome, Schuller-Christian Syndrome and Multifocal Eosinophilic Granuloma). *Medicine (Baltimore)*. 1981;60(5):311–38. doi: 10.1097/00005792-198109000-00001.
 47. Furudate S, Fujimura T, Kambayashi Y, et al. Successful Treatment of Adult Onset Langerhans Cell Histiocytosis with Bi-weekly Administration of Pegylated Interferon-α. *Acta Derm Venereol*. 2014;94(5):611–2. doi: 10.2340/00015555-1807.
 48. El-Safadi S, Dreyer T, Oehmke F, et al. Management of adult primary vulvar Langerhans cell histiocytosis: review of the literature and a case history. *Eur J Obstet Gynecol Reprod Biol*. 2012;163(2):123–8. doi: 10.1016/j.ejogrb.2012.03.010.
 49. Ibrahim IF, Naina HVK. Treatment of recurrent Langerhans cell histiocytosis of the vulva with lenalidomide. *J Clin Oncol*. 2013;31(15_suppl):e16555. doi: 10.1200/jco.2013.31.15_suppl.e16555.
 50. Лукина Е.А., Кузнецов В.П., Беляев Д.Л. и др. Лечение гистиоцитоза X (гистиоцитоз из клеток Лангерганса) препаратами α-интерферона. *Терапевтический архив*. 1993;1(65):67–70.
 - [Lukina EA, Kuznetsov VP, Belyaev DL, et al. The treatment of histiocytosis X (Langerhans-cell histiocytosis) with alpha-interferon preparations. *Terapevticheskii arkhiv*. 1993;1(65):67–70. (In Russ)]
 51. Szturz P, Adam Z, Rehak Z, et al. Lenalidomide proved effective in multisystem Langerhans cell histiocytosis. *Acta Oncol (Madr)*. 2012;51(3):412–5. doi: 10.3109/0284186X.2011.631581.
 52. Zinn DJ, Grimes AB, Lin H, et al. Hydroxyurea: a new old therapy for Langerhans cell histiocytosis. *Blood*. 2016;128(20):2462–5. doi: 10.1182/blood-2016-06-721993.
 53. Fleisch H. Bisphosphonates: Mechanisms of Action. *Endocr Rev*. 1998;19(1):80–100. doi: 10.1210/edrv.19.1.0325.
 54. Sivendran S, Harvey H, Lipton A, et al. Treatment of Langerhans cell histiocytosis bone lesions with zoledronic acid: a case series. *Int J Hematol*. 2011;93(6):782–6. doi: 10.1007/s12185-011-0839-2.

55. Lebre T, Casas A, Cavo M, et al. The use of bisphosphonates in the management of bone involvement from solid tumours and haematological malignancies – a European survey. *Eur J Cancer Care (Engl)*. 2017;26(4):e12490. doi: 10.1111/ecc.12490.
56. Montella L, Merola C, Merola G, et al. Zoledronic acid in treatment of bone lesions by Langerhans cell histiocytosis. *J Bone Miner Metab*. 2009;27(1):110–3. doi: 10.1007/s00774-008-0001-2.
57. Elomaa I, Blomqvist C, Porkka L, et al. Experiences of clodronate treatment of multifocal eosinophilic granuloma of bone. *J Intern Med*. 1989;225(1):59–61. doi: 10.1111/j.1365-2796.1989.tb00038.x.
58. Arzoo K, Sadeghi S, Pullarkat V. Pamidronate for Bone Pain from Osteolytic Lesions in Langerhans'-Cell Histiocytosis. *N Engl J Med*. 2001;345(3):225. doi: 10.1056/NEJM200107193450318.
59. Weitzman R, Sauter N, Eriksen EF, et al. Critical review: Updated recommendations for the prevention, diagnosis, and treatment of osteonecrosis of the jaw in cancer patients—May 2006. *Crit Rev Oncol Hematol*. 2007;62(2):148–52. doi: 10.1016/j.critrevonc.2006.12.005.
60. Makras P, Tsoli M, Anastasilakis AD, et al. Denosumab for the treatment of adult multisystem Langerhans cell histiocytosis. *Metabolism*. 2017;69:107–11. doi: 10.1016/j.metabol.2017.01.004.
61. Pan Y, Xi R, Wang C, et al. Autologous hematopoietic stem cell transplantation for efficient treatment of multisystem, high-risk, BRAF V600E-negative Langerhans cell histiocytosis. *J Int Med Res*. 2019;47(9):4522–9. doi: 10.1177/0300060519864807.
62. Braier J, Rosso D, Pollono D, et al. Symptomatic Bone Langerhans Cell Histiocytosis Treated at Diagnosis or After Reactivation With Indomethacin Alone. *J Pediatr Hematol Oncol*. 2014;36(5):e280–e284. doi: 10.1097/MPH.000000000000165001.
63. ClinicalTrials.gov [Internet]. LCH-IV, International Collaborative Treatment Protocol for Children and Adolescents With Langerhans Cell Histiocytosis. Identifier NCT02205762. Available from: <https://clinicaltrials.gov/ct2/show/NCT02205762> (accessed 21.07.2021).
64. Kurtulmus N, Mert M, Tanakol R, et al. The pituitary gland in patients with Langerhans cell histiocytosis: a clinical and radiological evaluation. *Endocrine*. 2015;48(3):949–56. doi: 10.1007/s12020-014-0408-6.
65. Kaltsas GA, Powles TB, Evanson J, et al. Hypothalamo-Pituitary Abnormalities in Adult Patients with Langerhans Cell Histiocytosis: Clinical, Endocrinological, and Radiological Features and Response to Treatment. *J Clin Endocrinol Metab*. 2000;85(4):1370–6. doi: 10.1210/jcem.85.4.6501.
66. Abla O, Janka G, eds. *Histiocytic Disorders*. Cham: Springer International Publishing; 2018. doi: 10.1007/978-3-319-59632-7.
67. Hutter C, Minkov M. Insights into the pathogenesis of Langerhans cell histiocytosis: the development of targeted therapies. *ImmunoTarg Ther*. 2016;5:81–91. doi: 10.2147/itt.s91058.

