

ОСЛОЖНЕНИЯ ПРОТИВООПУХОЛЕВОГО ЛЕЧЕНИЯ

COMPLICATIONS OF ANTI-TUMOR TREATMENT

Однофотонная эмиссионная компьютерная томография, синхронизированная с ЭКГ, как метод оценки кардиотоксичности высокодозной химиотерапии с аутологичной трансплантацией гемопоэтических стволовых клеток при злокачественных лимфопролиферативных заболеваниях

В.О. Саржевский, Д.С. Колесникова, М.Н. Вахромеева, В.Я. Мельниченко

ФГБУ «Национальный медико-хирургический центр им. Н.И. Пирогова» Минздрава России, ул. Нижняя Первомайская, д. 70, Москва, Российская Федерация, 105203

Single-Photon Emission Computed Tomography Synchronized with ECG as Method for Evaluation of Cardiotoxicity of High-Dose Chemotherapy with Autologous Hematopoietic Stem Cell Transplantation for Malignant Lymphoproliferative Disorders

VO Sarzhevskii, DS Kolesnikova, MN Vakhromeeva, VYa Mel'nichenko

N.I. Pirogov National Medical and Surgical Center, 70 Nizhnyaya Pervomaiskaya str., Moscow, Russian Federation, 105203

РЕФЕРАТ

Актуальность и цели. Высокодозная химиотерапия (ВДХТ) с аутологичной трансплантацией гемопоэтических стволовых клеток (аутоТГСК) в настоящее время широко используется для лечения рецидивов и рефрактерных к стандартной химиотерапии форм злокачественных лимфопролиферативных заболеваний. Кардиомониторинг пациентов, получивших ВДХТ с последующей аутоТГСК, осуществляется в подавляющем большинстве случаев с помощью ЭКГ и ЭхоКГ. Однофотонная эмиссионная компьютерная томография миокарда левого желудочка (ЛЖ), синхронизированная с ЭКГ (синхро-ОФЭКТ), — метод, исключительно редко используемый для оценки кардиотоксичности ВДХТ и аутоТГСК. Цель работы — оценить перфузию и региональную функцию миокарда ЛЖ у пациентов со злокачественными лимфопролиферативными заболеваниями при проведении ВДХТ и аутоТГСК.

Методы. В исследование включено 69 пациентов (37 — лимфома Ходжкина, 19 — неходжкинские лимфомы, 13 — множественная миелома). Медиана возраста пациентов составила 36 лет (диапазон 19–66 лет); 40 женщин, 29 мужчин. Оценивали перфузию и региональную функцию ЛЖ в покое до начала ВДХТ и аутоТГСК (точка 1) и при выписке из стационара (точка 2). Исследование проводилось на двухдетекторной ротационной томографической гамма-камере Forte компании Philips (США). В качестве радиофармпрепарата (РФП) использовали технетрил, меченный ^{99m}Тс-технецием (^{99m}Тс-метоксиизобутилизонитрил), в дозе 740 МБк. Полуколичественную оценку томосцинтиграмм осуществляли на полярных диаграммах (20-сегментная модель), на ко-

ABSTRACT

Background & Aims. High-dose chemotherapy (HDC) with autologous hematopoietic stem cells transplantation (auto-HSCT) is currently widely used for the treatment of relapsed and refractory to standard chemotherapy cases of malignant lymphoproliferative disorders. Cardiac monitoring of patients treated with HDC with subsequent auto-HSCT is performed by means of ECG and Echo-CG in most cases. The method of single-photon emission computed tomography of the left ventricle (LV) synchronized with ECG (gated-SPECT) is rarely used to assess cardiotoxic effect of HDC and auto-HSCT. The aim of the study was to evaluate perfusion and regional myocardial function of the left ventricle (LV) in patients with malignant lymphomas receiving HDC and auto-HSCT.

Methods. The study included 69 patients (37 with Hodgkin's lymphoma, 19 with non-Hodgkin's lymphoma, and 13 with multiple myeloma). The median age was 36 year (range from 19 to 66 years); 40 females, 29 males. Perfusion and regional LV function at rest before the HDC and auto-HSCT (point 1) and at discharge (point 2) were assessed. Each study was performed on a double-headed rotating gamma camera Forte (Philips, USA). 740 MBq of technetium-99m-methoxyisobutylisonitrile (^{99m}Tc-MIBI) was used as a radiopharmaceutical. Semiquantitative assessment of tomoscintigrams was performed using polar diagrams (20-segment model); they were used for complex analysis of perfusion and LF myocardium function parameters.

Results. The total area of hypoperfusion, expressed as a percentage of the area of the LV myocardium, did not change significantly during treatment ($p > 0.05$). However, the segmental analysis demonstrated a statistically significant decrease in the median uptake level of the radiopharmaceutical in 1, 2,

торых проводили комплексный анализ показателей перфузии и функции миокарда ЛЖ.

Результаты. Общая зона гипоперфузии, выраженная в процентах от площади миокарда ЛЖ, значимо не изменилась в процессе лечения ($p > 0,05$). Однако сегментарный анализ выявил статистически значимое снижение медианы уровня накопления РФП при оценке перфузии миокарда в 1, 2, 4, 7, 8, 10, 13, 16, 17 и 19-м сегментах ($p < 0,05$). Общая фракция выброса (ОФВ) значимо не изменилась (медиана ОФВ в точке 1 составила 59,5 %, в точке 2 — 58 %; $p > 0,05$). Однако было выявлено статистически значимое снижение медианы систолического утолщения во 2, 3, 5, 7, 8, 9, 10, 11, 12, 15, 17, 18, 19 и 20-м сегментах левого желудочка ($p < 0,05$).

Заключение. ВДХТ и аутоТГСК изменяют показатели перфузии и региональной функции миокарда ЛЖ у пациентов со злокачественными лимфопролиферативными заболеваниями. Выявленные изменения свидетельствуют о диффузном характере поражения миокарда. Синхро-ОФЭКТ может рассматриваться как перспективный метод оценки кардиотоксичности ВДХТ и аутоТГСК.

Ключевые слова: высокодозная химиотерапия, аутологичная трансплантация гемопоэтических стволовых клеток, кардиотоксичность, синхро-ОФЭКТ.

Получено: 23 июля 2014 г.

Принято в печать: 5 ноября 2014 г.

Для переписки: Владислав Олегович Саржевский, канд. мед. наук, ул. Нижняя Первомайская, д. 70, Москва, Российская Федерация, 105203; тел.: +7(495)603-72-18; e-mail: vladsar@pochta.ru

Для цитирования: Саржевский В.О., Колесникова Д.С., Вахромеева М.Н., Мельниченко В.Я. Однофотонная эмиссионная компьютерная томография, синхронизированная с ЭКГ, как метод оценки кардиотоксичности высокодозной химиотерапии с аутологичной трансплантацией гемопоэтических стволовых клеток при злокачественных лимфопролиферативных заболеваниях. Клиническая онкогематология. 2015;8(1):84–90.

DOI: 10.21320/2500-2139-2015-8-1-84-90

4, 7, 8, 10, 13, 16, 17, and 19 segments ($p < 0.05$). The total ejection fraction (TEF) did not change (median TEF was 59.5 % at point 1 and 58 % at point 2). But it showed a statistically significant decrease in median of local systolic thickening in 2, 3, 5, 7, 8, 9, 10, 11, 12, 15, 17, 18, 19, and 20 segments of the left ventricle ($p < 0.05$).

Conclusion. HDC and auto-HSCT significantly change perfusion and regional LV myocardial function in patients with malignant lymphomas. The changes demonstrate diffuse myocardial damage. Gated-SPECT can be considered a promising method for assessing cardiotoxicity of HDC and auto-HSCT.

Keywords: high-dose chemotherapy, autologous hematopoietic stem cells transplantation, cardiotoxicity, gated-SPECT.

Received: July 23, 2014

Accepted: November 5, 2014

For correspondence: Vladislav Olegovich Sarzhevskii, PhD, 70 Nizhnaya Pervomaiskaya str., Moscow, Russian Federation, 105203; Tel.: +7(495)603-72-18; e-mail: vladsar@pochta.ru

For citation: Sarzhevskii VO, Kolesnikova DS, Vakhromeeva MN, Mel'nichenko VYa. Single-Photon Emission Computed Tomography Synchronized with ECG as Method for Evaluation of Cardiotoxicity of High-Dose Chemotherapy with Autologous Hematopoietic Stem Cell Transplantation for Malignant Lymphoproliferative Disorders. Clinical oncohematology. 2015;8(1):84–90 (In Russ).

DOI: 10.21320/2500-2139-2015-8-1-84-90

ВВЕДЕНИЕ

Высокодозная химиотерапия (ВДХТ) с аутологичной трансплантацией гемопоэтических стволовых клеток (аутоТГСК) является эффективным методом лечения пациентов со злокачественными лимфопролиферативными заболеваниями в тех случаях, когда стандартная химиотерапия в сочетании с лучевой не приводит к выздоровлению. Лимфомы (Ходжкина, неходжкинские) и множественная миелома являются заболеваниями, по поводу которых в настоящее время выполняется подавляющее большинство аутоТГСК. Так, по данным, представленным на ежегодном форуме Европейского общества по трансплантации костного мозга (ЕВМТ) в 2014 г. [1], 17 103 (93,6 %) из 18 274 первичных аутоТГСК были выполнены именно по поводу лимфом и плазмноклеточных опухолей (анализировались данные за 2012 г.). Постоянно растущая заболеваемость лимфомами и, соответственно, число выполняемых трансплантаций (для сравнения: в 2011 г. по поводу лимфом и плазмноклеточных опухолей выполнено всего 16 298 ТГСК) заставляют исследователей искать пути повышения эффективности метода ВДХТ и аутоТГСК при приемлемой токсичности.

Кардиотоксичность, хотя и не является наиболее часто встречаемой проблемой при проведении ВДХТ и аутоТГСК, все же может представлять серьезную угрозу. Это особенно актуально для пожилых пациентов. Пожилой возраст все реже и реже упоминается как формальное противопоказание для выполнения аутоТГСК [2]. Тандемная трансплантация у больных множественной миеломой старше 70 лет — это уже рутинная практика во многих специализированных центрах [3]. В такой ситуации очень важно четко представлять «резервы» сердечно-сосудистой системы и вероятность тяжелых кардиологических осложнений после трансплантации у этой когорты больных. Определенное значение также имеют кардиотоксические эффекты отдаленного периода после трансплантации, проявляющиеся в виде застойной сердечной недостаточности, которая значимо снижает качество жизни больных и в ряде случаев становится причиной летального исхода. Основными клиническими методами оценки кардиотоксичности в настоящее время являются ЭКГ и ЭхоКГ. На сегодня роль таких маркеров, как сердечные тропонины и натрийуретические пептиды, до конца не определена. Относительно новым и пока еще достаточно редко используемым методом оценки

кардиотоксических эффектов ВДХТ и аутоТГСК является однофотонная эмиссионная компьютерная томография, синхронизированная с ЭКГ (синхро-ОФЭКТ).

МЕТОД СЦИНТИГРАФИИ МИОКАРДА В КЛИНИЧЕСКОЙ ПРАКТИКЕ

Сцинтиграфия миокарда — это радионуклидный метод исследования, основанный на оценке распределения в миокарде внутривенно введенного радиофармпрепарата (РФП). В качестве РФП используют изотопы, обладающие тропностью к кардиомиоцитам, — радиоактивные таллий и технеций. Накопление РФП в миокарде пропорционально региональному миокардиальному кровотоку. Метод позволяет качественно и количественно определить нарушения перфузии миокарда. Области с нормальным кровоснабжением создают картину равномерного распределения РФП по всему миокарду, в то время как зоны пониженного накопления соответствуют зонам со сниженным коронарным кровотоком. Сцинтиграфия также позволяет оценивать сократительную способность миокарда, в частности наиболее часто используемый показатель в клинической практике — фракцию выброса (ФВ) левого желудочка (ЛЖ).

Основное оборудование для сцинтиграфии — это гамма-камера, представляющая собой устройство для регистрации γ -излучения введенных изотопов. В зависимости от возможностей прибора получают так называемые планарные или томографические изображения. При планарной сцинтиграфии оценивают изображения на плоскости (или на плоскостях). Томографические изображения реконструируют трехмерное распределение изотопа в миокарде. Последнее возможно при использовании синхро-ОФЭКТ — наиболее современного из существующих в настоящее время методов радионуклидной диагностики в кардиологической практике (рис. 1).

Однофотонная эмиссионная томография позволяет визуализировать как миокард в целом, так и различные сегменты миокарда левого желудочка. Для визуального анализа используются томографические миокардиальные срезы по короткой, длинной вертикальной и длинной горизонтальной осям ЛЖ. Полуколичественная оценка

проводится на унифицированных полярных диаграммах ЛЖ (как правило, 17- или 20-сегментарных моделях) (рис. 2). На полярных диаграммах выявляется область (сегмент) с максимальной аккумуляцией РФП. Все остальные сегменты нормализуются относительно максимального.

Сократительная способность миокарда оценивается как при расчете ФВ ЛЖ, так и регионального систолического утолщения миокарда по сегментам. Методика расчета ФВ ЛЖ заключается в автоматическом определении границы эндокардиальной и эпикардиальной поверхностей миокарда ЛЖ, реконструкции трехмерного изображения и вычисления объемов и общей ФВ ЛЖ. Региональное систолическое утолщение определяется разницей толщины стенки желудочка в систолу и диастолу [4, 5]. Результаты измерения систолического утолщения, выраженного в процентах, представляются в виде полярных диаграмм, сформированных аналогично полярным диаграммам перфузии ЛЖ, что позволяет сопоставлять данные по оценке перфузии и функции в одном и том же миокардиальном сегменте.

Кроме синхро-ОФЭКТ в клинической практике используется также метод равновесной радионуклидной вентрикулографии. В отличие от синхро-ОФЭКТ метод не оценивает перфузию миокарда, а предназначен главным образом для определения сократительной способности камер сердца.

ИСТОРИЯ ВОПРОСА И СОВРЕМЕННОЕ СОСТОЯНИЕ ПРОБЛЕМЫ

Одни из первых сообщений об использовании перфузионной сцинтиграфии миокарда в гематологической и онкологической практике были связаны с оценкой токсических эффектов химио- и лучевой терапии на миокард ЛЖ у пациентов с лимфомой Ходжкина [6–8]. В 80–90-е годы прошлого столетия в качестве РФП для выполнения исследования в большинстве случаев использовался 201-таллий (^{201}Tl). Сцинтиграфия с ^{201}Tl выявляла нарушения перфузии миокарда ЛЖ примерно у 70 % больных лимфомой Ходжкина, получивших лучевую терапию как единственный метод лечения или в сочетании

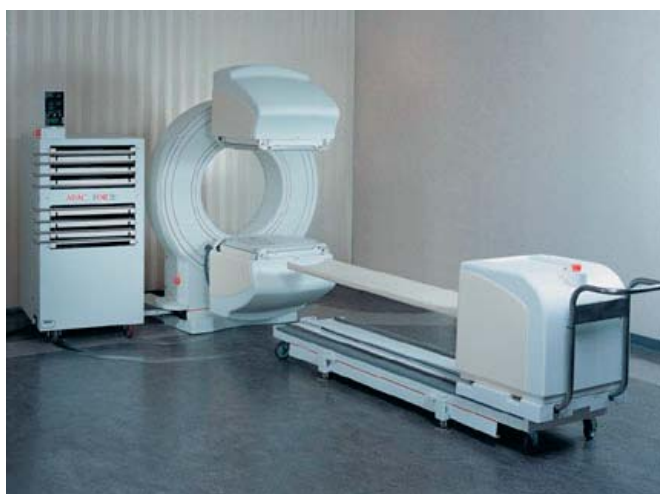

Рис. 1. Двухдетекторная ротационная томографическая гамма-камера

Fig. 1. Twin-detector rotating tomographic gamma camera

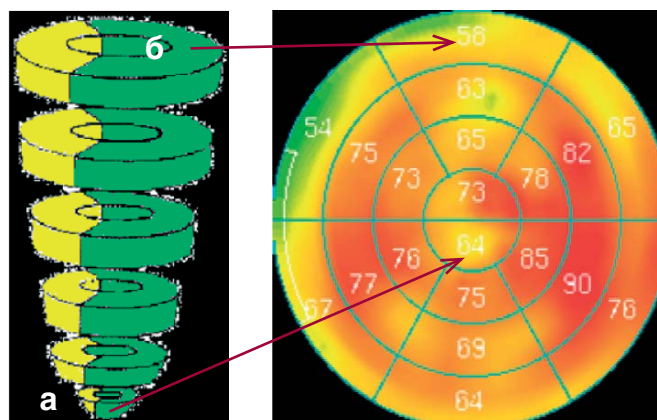


Рис. 2. Модель левого желудочка 20-сегментарная:
а — верхушечные сегменты миокарда левого желудочка;
б — базальные сегменты миокарда левого желудочка

Fig. 2. 20-segment model of the left ventricle:
а — apical segments of the left ventricle myocardium;
б — basal segments of the left ventricle myocardium

с химиотерапией [6, 8]. Такой высокий уровень выявляемых изменений, вероятно, объяснялся использованием намного более высоких, чем современные, доз лучевой терапии и, соответственно, большим кардиотоксическим воздействием.

В последующем менялись как подходы к лучевой терапии онкогематологических заболеваний, так и сам метод сцинтиграфии миокарда. Наряду с ^{201}Tl появились новые радиоизотопные метки и РФП для оценки нарушений перфузии миокарда на уровне микроциркуляции, в частности целый ряд препаратов на основе $^{99\text{m}}\text{Tc}$ -технеция ($^{99\text{m}}\text{Tc}$). Вместо планарной сцинтиграфии миокарда, оценивающей плоскостные изображения, в клиническую практику вошел метод синхро-ОФЭКТ, использующий для оценки перфузии уже реконструированные томографические изображения и позволяющий проводить комплексную оценку как перфузии, так и сократимости миокарда ЛЖ. Изменялись и подходы к лучевой терапии лимфомы Ходжкина: значительно снижались дозы облучения, повысилась точность фокусирования энергии, были усовершенствованы методы экранизации сердца. При этом доля пациентов с лимфомой Ходжкина, у которых выявлялись дефекты перфузии, уже не превышала 5 % [7].

Исследования, в которых для оценки кардиотоксичности ВДХТ и аутоТГСК у пациентов с онкогематологическими заболеваниями использовались методы радионуклидной диагностики, появились в доступной литературе в середине 90-х годов XX в. [9]. В одном из таких исследований [9] с помощью равновесной радионуклидной вентрикулографии (РРВГ) оценивали динамику изменения ФВ ЛЖ у пациентов с лимфомами (Ходжкина, неходжкинские) после ВДХТ по схеме ВЕАМ и аутологичной трансплантации костного мозга. При этом метод не выявил значимых изменений показателя ФВ ЛЖ. В другом исследовании [10] авторы показали корреляцию между частотой кардиологических осложнений и снижением показателя (< 55 %) ФВ ЛЖ, измеренного до трансплантации с помощью РРВГ. Таким образом, мировой опыт использования сцинтиграфии миокарда для оценки кардиотоксичности ВДХТ и аутоТГСК достаточно скромнен.

МАТЕРИАЛЫ И МЕТОДЫ

Целью исследования было оценить перфузию и сократительную способность миокарда ЛЖ с помощью синхро-ОФЭКТ у пациентов со злокачественными лимфопрлиферативными заболеваниями на фоне проведения ВДХТ и аутоТГСК.

В исследование включено 69 пациентов (37 — лимфома Ходжкина, 19 — неходжкинские лимфомы, 13 — множественная миелома). Медиана возраста пациентов составила 36 лет (диапазон 19–66 лет); 40 женщин, 29 мужчин. Оценивали перфузию и региональную функцию ЛЖ в покое до начала ВДХТ и аутоТГСК (точка 1) и при выписке из стационара (точка 2). Исследование проводили на двухдетекторной ротационной томографической гамма-камере Forte компании Philips (США). В качестве РФП использовали технетрил, меченный $^{99\text{m}}\text{Tc}$ -метоксиизобутилизонитрил, в дозе 740 МБк. Полуколичественную оценку томосцинтиграмм осуществляли на полярных диаграммах (20-сегментная модель), на которых проводили комплексный анализ показателей перфузии и функции миокарда ЛЖ.

Клинические характеристики пациентов, включенных в исследование, представлены в табл. 1.

РЕЗУЛЬТАТЫ

При анализе перфузии оценивали как общую зону гипоперфузии, так и показатели перфузии в каждом из 20 сегментов до начала ВДХТ и аутоТГСК и при выписке из стационара.

Общая зона гипоперфузии, выраженная в процентах от площади миокарда ЛЖ, значительно не изменялась в процессе лечения ($p > 0,05$). До лечения медиана показателя составила 0 %, после лечения — 1 %. Максимальное снижение общей зоны гипоперфузии после трансплантации составило 7 % (0 — до ВДХТ и аутоТГСК, 7 % — после ВДХТ и аутоТГСК) (рис. 3).

Сегментарный анализ перфузионных изображений выявил статистически значимое снижение медианы уровня накопления РФП при оценке перфузии миокарда в 1, 2, 4, 7, 8, 10, 13, 16, 17 и 19-м сегментах ($p < 0,05$) (табл. 2, рис. 4).

При оценке сократительной способности миокарда ЛЖ было выявлено снижение общей фракции выброса (ОФВ): медиана ОФВ в точке 1 составила 59,5 %, в точке 2 — 58 %. Однако статистически эти изменения были незначимы ($p > 0,05$).

Следует отметить, что при оценке локальной сократимости миокарда было отмечено статистически значимое снижение медианы систолического утолщения в 14 сегментах: 2, 3, 5, 7, 8, 9, 10, 11, 12, 15, 17, 18, 19 и 20-м ($p < 0,05$) (табл. 3, рис. 5).

ОБСУЖДЕНИЕ И ВЫВОДЫ

Полученные в настоящем исследовании данные демонстрируют возможности метода синхро-ОФЭКТ в оценке кардиотоксичности ВДХТ и аутоТГСК. Анализ данных выявил изменения как перфузии, так и сократительной способности миокарда ЛЖ после проведения трансплантации.

При оценке перфузии не было отмечено значимых изменений общей зоны гипоперфузии, что обычно характерно для кардиологических пациентов с коронарогенными повреждениями миокарда. У больных, поступающих для проведения ВДХТ и аутоТГСК, отсутствуют значимые изменения артерий сердца ввиду того, что серьезная кардиологическая патология является противопоказанием к трансплантации. О некоронарогенном повреждении миокарда пациентов после трансплантации свидетельствуют значимые изменения перфузии диффузного характера в различных сегментах, а не локальные зоны гипоперфузии в какой-то определенной области ЛЖ или в бассейне конкретной коронарной артерии (см. рис. 4). Данный факт

Таблица 1. Характеристика пациентов

Показатель	Лимфома Ходжкина	Неходжкинские лимфомы	Множественная миелома
Число больных	37	19	13
Медиана (диапазон) возраста, лет	32 (19–50)	41 (21–57)	53 (31–65)
Пол			
Мужчины	12 (32,4 %)	9 (47,3 %)	6 (46,1 %)
Женщины	25 (67,5 %)	10 (52,6 %)	7 (36,8 %)

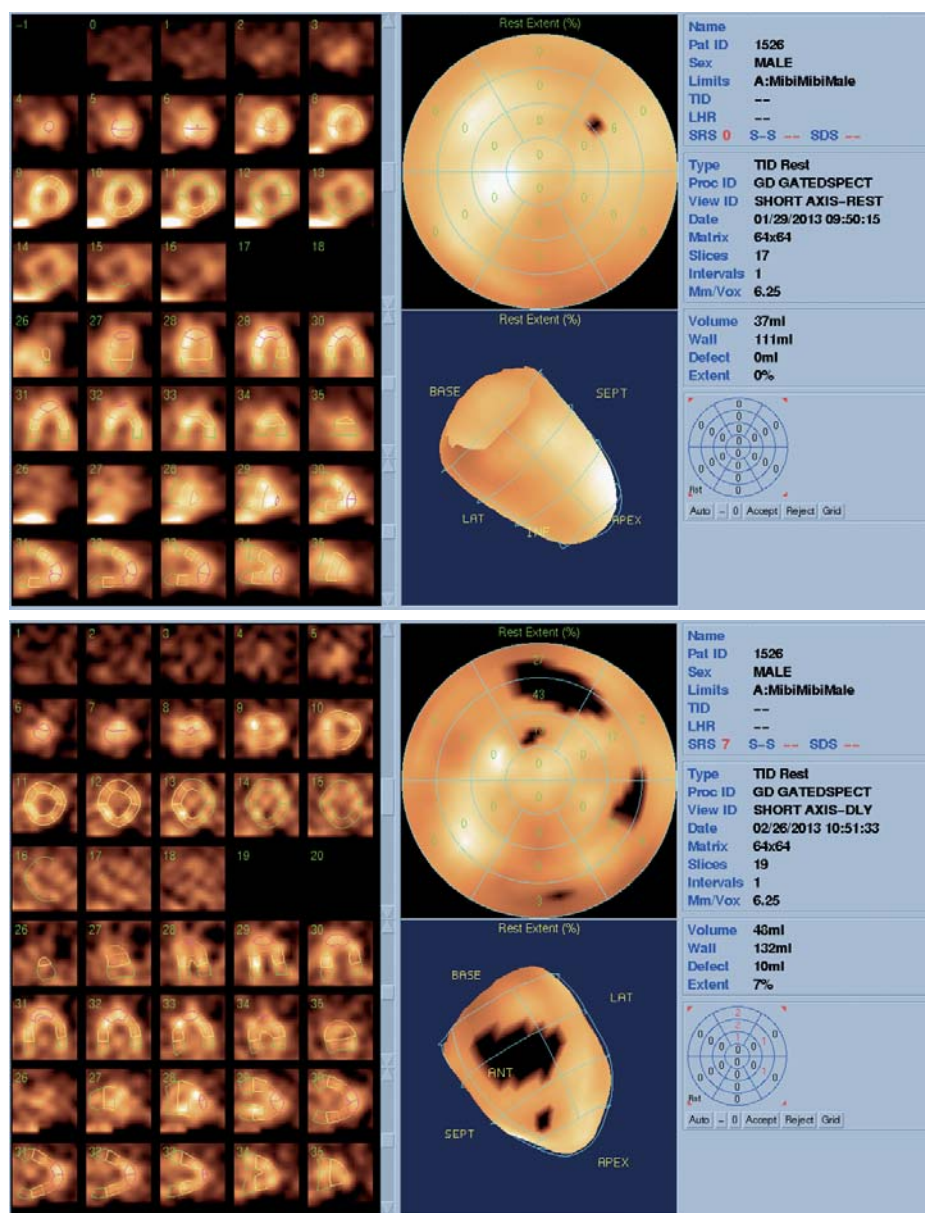


Рис. 3. Лимфома Ходжкина. Снижение общей зоны гипоперфузии после трансплантации на 7% (0 — до ВДХТ и аутоТГСК, 7% — после ВДХТ и аутоТГСК)

Fig. 3. Hodgkin's lymphoma. A 7% reduction of the total hypoperfusion area after transplantation (0 — before HDCT and autoHSCT, 7% — after HDCT and autoHSCT)

Таблица 2. Медианы накопления радиофармпрепарата в сегментах миокарда левого желудочка до ВДХТ и аутоТГСК и при выписке из стационара

Сегмент	Медиана накопления РФП до ВДХТ и аутоТГСК, %	Медиана накопления РФП при выписке из стационара, %	p
1	68	65	< 0,01
2	77	75	< 0,05
3	76	75	> 0,05
4	74	70	< 0,01
5	88	89	> 0,05
6	84	83	> 0,05
7	71	67	< 0,01
8	84	82	< 0,01
9	81	80	> 0,05
10	66	63	< 0,01
11	77	77	> 0,05
12	76	76	> 0,05
13	61	58	< 0,05
14	74	73	> 0,05
15	83	81	> 0,05
16	66	63	< 0,05
17	78	77	< 0,05
18	80	79	> 0,05
19	77	76	< 0,05
20	77	76	> 0,05

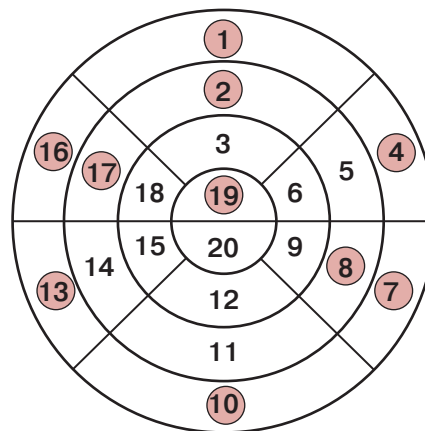


Рис. 4. Сегменты миокарда левого желудочка со значимым снижением перфузии после ВДХТ и аутоТГСК

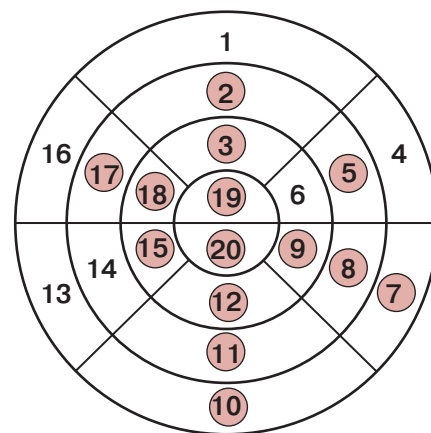
Fig. 4. Segments of left ventricle myocardium with significant decrease in perfusion after HDCT and autoHSCT

Таблица 3. Медианы систолического утолщения по сегментам до ВДХТ и аутоТГСК и при выписке из стационара

Сегмент	Медиана систолического утолщения по сегментам до ВДХТ и аутоТГСК, %	Медиана систолического утолщения по сегментам при выписке из стационара, %	<i>p</i>
1	68	65	> 0,05
2	77	75	< 0,01
3	76	75	< 0,01
4	74	70	> 0,05
5	88	89	< 0,05
6	84	83	> 0,05
7	71	67	< 0,05
8	84	82	< 0,01
9	81	80	< 0,01
10	66	63	< 0,05
11	77	77	< 0,05
12	76	76	< 0,01
13	61	58	> 0,05
14	74	73	> 0,05
15	83	81	< 0,05
16	66	63	> 0,05
17	78	77	< 0,05
18	80	79	< 0,01
19	77	76	< 0,05
20	77	76	< 0,01

служит подтверждением точки зрения о том, что ишемия в своем классическом понимании не имеет значения для объяснения механизмов повреждения кардиомиоцита при химиотерапии. Указанная точка зрения основывается главным образом на различиях во времени повышения уровня тропонина у больных с острым коронарным синдромом и пациентов, получивших химиотерапию с кардиотоксичными цитостатическими препаратами. Классическим для острого коронарного повреждения является повышение уровня тропонина через несколько часов после инфаркта и нормализация маркера спустя 10 дней после регистрации острой фазы инфаркта миокарда. В то же время повышение уровня тропонина при химиотерапии регистрируется на фоне лечения и может определяться через 1 мес. и более после окончания введения противоопухолевых препаратов [11, 12]. Пик концентрации тропонина может регистрироваться в различные сроки после окончания химиотерапии [12].

В исследовании была показана тенденция к снижению ОФВ ЛЖ на фоне выполнения ВДХТ и аутоТГСК при статистически незначимом изменении анализируемого показателя. Эти данные соотносятся с литературными, не выявлявшими значимых изменений показателя ФВ ЛЖ при использовании РРВГ после ВДХТ по схеме ВЕАМ и аутологичной трансплантации костного мозга [9]. В то же время анализ локальной сократимости миокарда в нашем исследовании показал статистически значимое снижение медианы систолического утолщения в 14 из 20 сегментов ЛЖ. Такое несоответствие по значимости изменений, вероятно, объясняется некоторыми различиями в методике расчета ФВ ЛЖ и показателя систолического утолщения сегментов миокарда. Как уже отмечалось, ФВ ЛЖ рассчитывается путем автоматического определения границы эндокардиальной и эпикардиальной поверхностей мио-

**Рис. 5.** Сегменты миокарда левого желудочка со значимым снижением медианы систолического утолщения после ВДХТ и аутоТГСК**Fig. 5.** Segments of left ventricle myocardium with significant decrease in median systolic thickening after HDCT and autoHSCT

карда ЛЖ в период систолы и диастолы с последующим измерением объема изгоняемой крови из ЛЖ. Процент же систолического утолщения сегмента определяется в зависимости от того, насколько сократимость сегмента соответствует идеальной (сократимость сегмента считается «идеальной», если толщина сегмента миокарда в период систолы увеличивается в 2 раза). «Разброс» сегментов, в которых отмечается значимое снижение сократимости, свидетельствует о диффузном поражении миокарда. Такая неоднородность изменений миокарда, возможно, влияет на установление границы эндокардиальной и эпикардиальной поверхностей миокарда и, соответственно, вносит погрешность в расчет ФВ ЛЖ. Таким образом, не исключено, что методика определения изменений сократимости миокарда по сегментам является более чувствительной в плане оценки кардиотоксичности, чем оценка глобальной ФВ ЛЖ у анализируемой категории пациентов.

Кроме того, необходимо помнить, что отсутствие снижения ФВ ЛЖ не всегда исключает наличие сердечной недостаточности. Существует диастолическая сердечная недостаточность — клинический синдром, при котором имеются клинические признаки сердечной недостаточности, но показатель ФВ ЛЖ остается нормальным. В ряде исследований у больных после ВДХТ и аутоТГСК при ЭхоКГ были выявлены изменения, соответствующие легкой степени диастолической дисфункции [13, 14]. Не исключено, что полученные нами данные о нарушении сократимости миокарда могут предполагать и нарушения в период диастолы: сегмент, который неадекватно сокращается, может неадекватно и расслабляться.

Таким образом, синхро-ОФЭКТ открывает новые перспективы в оценке кардиотоксичности ВДХТ и аутоТГСК. Накопление данных, их сопоставление с информацией, полученной с помощью других методов оценки кардиотоксичности (тропонины, натрийуретические пептиды, ЭКГ, ЭхоКГ), наблюдение за больными после трансплантации на предмет отдаленных кардиологических нарушений, возможно, позволят выделить группы пациентов с высоким риском сердечных осложнений, соответственно оптимизируя подходы к использованию ВДХТ и аутоТГСК при лимфомах.

КОНФЛИКТЫ ИНТЕРЕСОВ

Авторы заявляют об отсутствии конфликтов интересов.

ИСТОЧНИКИ ФИНАНСИРОВАНИЯ

Исследование не имело спонсорской поддержки.

ВКЛАД АВТОРОВ

Концепция и дизайн: В.О. Саржевский.

Сбор и обработка данных: В.О. Саржевский.

Предоставление материалов исследования: В.О. Саржевский, Д.С. Колесникова, М.Н. Вахромеева.

Анализ и интерпретация данных: В.О. Саржевский, В.Я. Мельниченко.

Подготовка рукописи: В.О. Саржевский В.Я. Мельниченко.

ЛИТЕРАТУРА/REFERENCES

1. Passweg JR, Baldomero H, Peters C, et al. Hematopoietic SCT in Europe: data and trends in 2012 with special consideration of pediatric transplantation. *Bone Marrow Transplant.* 2014;49(6):744–50. doi: 10.1038/bmt.2014.55.
2. Popplewell LL, Forman SJ. Is there an upper age limit for bone marrow transplantation? *Bone Marrow Transplant.* 2002;29(4):277–84. doi: 10.1038/sj.bmt.1703382.
3. Badros A, Barlogie B, Siegel E, et al. Autologous stem cell transplantation in elderly multiple myeloma patients over the age of 70 years. *Br J Haematol.* 2001;114(3):600–7. doi: 10.1046/j.1365-2141.2001.02976.x.

4. Germano G, Kiat H, Kavanagh P, et al. Automatic quantification and review of ejection fraction from gated myocardial perfusion SPECT. *J Nucl Med.* 1995;36:2138–47.

5. Germano G, Kavanagh P, Berman D, et al. An automatic approach to the analysis quantification and review of perfusion and function from myocardial perfusion SPECT imaging. *Intern J Card Im.* 1997;13(4):337–46.

6. Girinsky T, Cordova A, Rey A, et al. Thallium-201 scintigraphy is not predictive of late cardiac complications in patients with Hodgkin's disease treated with mediastinal radiation. *Int J Radiat Oncol Biol Phys.* 2000;48(5):1503–6. doi: 10.1016/s0360-3016(00)00807-5.

7. Glanzmann C, Kaufmann P, Jenni R, et al. Cardiac risk after mediastinal irradiation for Hodgkin's disease. *Radiother Oncol.* 1998;46(1):51–62. doi: 10.1016/s0167-8140(97)00125-4.

8. Gustavsson A, Eskilsson J, Landberg T, et al. Late cardiac effects after mantle radiotherapy in patients with Hodgkin's disease. *Ann Oncol.* 1990;1:355–63.

9. Salloum E, Jillella AP, Nadkarni R, et al. Assessment of pulmonary and cardiac function after high dose chemotherapy with BEAM and peripheral blood progenitor cell transplantation. *Cancer.* 1998;82(8):1506–12. doi: 10.1002/(sici)1097-0142(19980415)82:8<1506::aid-cnrc12>3.0.co;2-8.

10. Hertenstein B, Stefanic M, Schmeiser T, et al. Cardiac toxicity of bone marrow transplantation: predictive value of cardiologic evaluation before transplant. *J Clin Oncol.* 1994;12(5):998–1004.

11. Cardinale D, Sandri MT, Colombo A, et al. Prognostic value of troponin I in cardiac risk stratification of cancer patients undergoing high-dose chemotherapy. *Circulation.* 2004;109(22):2749–54. doi: 10.1161/01.cir.0000130926.51766.cc.

12. Auner HW, Tinchon C, Linkesch W, et al. Prolonged monitoring of troponin T for the detection of anthracycline cardiotoxicity in adults with hematological malignancies. *Ann Hematol.* 2003;82(4):218–22.

13. Pihkala J, Saarinen UM, Lundstrom U, et al. Effects of bone marrow transplantation on myocardial function in children. *Bone Marrow Transplant.* 1994;13(2):149–55.

14. Zver S, Zadnik V, Cernelc P, et al. Cardiac toxicity of high-dose cyclophosphamide and melphalan in patients with multiple myeloma treated with tandem autologous hematopoietic stem cell transplantation. *Int J Hematol.* 2008;88(2):227–36. doi: 10.1007/s12185-008-0112-5.

