

Successful allogeneic bone marrow transplantation in patients with severe gram-negative sepsis and septic shock

G.M. Galstyan, P.M. Makarova, L.A. Kuzmina,
Ye.N. Parovichnikova, G.A. Klyasova, O.S. Pokrovskaya,
M.Yu. Drovkov, V.A. Novikov, V.V. Troitskaya,
I.E. Kostina, and V.G. Savchenko

ABSTRACT

We present two cases of successful allogeneic bone marrow transplantation in the patients with severe gram-negative sepsis and septic shock. The features of the post-transplantation period and management of patients are described.

Keywords: allogeneic hematopoietic stem cell transplantation, conditioning, sepsis, septic shock, post-transplantation period, neutropenic enterocolitis, prolonged neutropenia, *Pseudomonas aeruginosa*, acute respiratory failure, invasive pulmonary aspergillosis, invasive lung ventilation, noninvasive ventilation, mesenchymal stromal cells.

Accepted: January 14, 2014

Hematology Research Center, Ministry of Health
125167, Novyy Zykovskiy pr., d. 4a, Moscow, Russian Federation

G.M. Galstyan, DSci, Head of intensive care unit

P.M. Makarova, Postgraduate student of intensive care unit

L.A. Kuzmina, PhD, Head of department of high-dose chemotherapy and bone marrow transplantation

Ye.N. Parovichnikova, DSci, Head of department of chemotherapy of hemoblastoses and bone marrow transplantation

G.A. Klyasova, DSci, Professor, Head of laboratory of clinical bacteriology, mycology, and antibacterial therapy

O.S. Pokrovskaya, PhD, Senior scientific worker of department of high-dose chemotherapy and bone marrow transplantation

M.Yu. Drovkov, Graduate student of department of high-dose chemotherapy and bone marrow transplantation

V.A. Novikov, Postgraduate student of intensive care unit

V.V. Troitskaya, PhD, Head of department of chemotherapy of hemoblastoses and suppression of hemopoiesis

I.E. Kostina, PhD, Head of department of X-ray diagnostics and computed tomography

V.G. Savchenko, DSci, Academician, Professor, Director

Address correspondence to:

G.M. Galstyan
125167, Novyy Zykovskiy pr., d. 4a, Moscow, Russian Federation
Tel.: +7 (495) 6124859, e-mail: gengalst@gmail.com

Успешная трансплантация аллогенного костного мозга у больных с тяжелым грамотрицательным сепсисом и септическим шоком

Г.М. Галстян, П.М. Макарова, Л.А. Кузьмина, Е.Н. Паровичникова,
Г.А. Клясова, О.С. Покровская, М.Ю. Дроков, В.А. Новиков,
В.В. Троицкая, И.Э. Костина, В.Г. Савченко

РЕФЕРАТ

Приводятся два клинических наблюдения успешной трансплантации аллогенного костного мозга у больных с тяжелым грамотрицательным сепсисом и септическим шоком. Описаны особенности течения посттрансплантационного периода, тактика ведения больных.

Ключевые слова:

трансплантация аллогенных гемопоэтических стволовых клеток, кондиционирование, сепсис, септический шок, посттрансплантационный период, нейтропенический энтероколит, длительная нейтропения, синегнойная палочка, острая дыхательная недостаточность, инвазивный аспергиллез легких, искусственная вентиляция легких, неинвазивная вентиляция легких, мезенхимные стромальные клетки.

Принято в печать: 14 января 2014 г.

ВВЕДЕНИЕ

В течение последних десятилетий трансплантация костного мозга (ТКМ) стала общепринятым методом лечения многих гематологических и негематологических заболеваний. В январе 2013 г. Мировое сообщество по трансплантации крови и костного мозга (The Worldwide Network for Blood and Marrow Transplantation — WBMT) объявило о достижении 1 млн зарегистрированных трансплантаций гемопоэтических стволовых клеток (ТГСК). Сегодня в мире ТГСК ежегодно выполняют более чем 50 000 пациентам [1, 2] при более чем 70 заболеваниях. Помимо лейкозов, солидных новообразований и других онкологических заболеваний показаниями к выполнению ТГСК служат апластическая анемия, врожденные нарушения метаболизма, аутоиммунные заболевания. Срок наблюдения за первыми больными, перенесшими ТГСК, составляет более 30 лет [2]. В целом

37 % больных переживают более 10 лет после ТГСК. Возможность прожить более 10 лет после ТГСК у больных острыми лимфобластными лейкозами составляет 80 %, острыми миелоидными лейкозами — 84 %, лимфомами — 84 %, миелодиспластическими синдромами — 80 %, тяжелой формой апластической анемии — 92 % [2, 3]. В России, согласно данным Гематологического научного центра (ГНЦ), за период с 1997 по 2006 г. общая выживаемость больных острыми лейкозами после аллогенной трансплантации гемопоэтических стволовых клеток (аллоТГСК) увеличилась с 31 до 58 %, а ранняя летальность уменьшилась в 10 раз — с 44 до 4 % [4]. Результаты аллоТГСК, выполненной у больных в первой полной ремиссии острого лейкоза, значительно превышают таковые у больных с рефрактерными формами острых лейкозов [4]. После аутологичной трансплантации гемопоэтических стволовых клеток (аутоТГСК) 5-летняя выживаемость

мость увеличилась с 22 до 60 %, а ранняя летальность уменьшилась с 33 до 4 %. Применение после аутоТГСК иммуномодулирующей терапии (иммунодепрессанты) позволило увеличить 5-летнюю выживаемость с 35 до 80 % [4].

В настоящее время процедура аллоТГСК отработана до мельчайших подробностей: строго выверены показания к ее выполнению, разработаны протоколы ведения больных в предтрансплантационный и посттрансплантационный периоды, изучены возможные осложнения [5, 6]. Перед выполнением аллоТГСК реципиенту проводят кондиционирование, в процессе которого под воздействием цитостатических препаратов в больших дозах (иногда в сочетании с облучением) достигается как эрадикация собственного кроветворения реципиента (нормального и злокачественного клона), так и подавление иммунной реакции хозяина на трансплантат. После этого вводят донорские стволовые кроветворные клетки, которые могут быть получены из костного мозга, периферической либо пуповинной крови [3, 5]. Степень иммуносупрессии определяет вероятность реакции отторжения трансплантата [1, 2, 7]. Одним из главных требований к реципиенту костного мозга служит отсутствие инфекционных осложнений и хорошее общесоматическое состояние [5, 6]. Инфекционные осложнения, сепсис, септический шок, возникающие при ТГСК, хорошо изучены и подробно описаны в литературе [3, 8–21]. Однако все они относятся к посттрансплантационному периоду. В то же время развитие инфекционных осложнений возможно и во время проведения кондиционирования. В литературе нет ни одного описания, когда ТГСК была бы выполнена у больного с грамотрицательным тяжелым сепсисом и/или септическим шоком.

В нашей клинической практике в 2012 г. у 2 больных с запланированной аллогенной трансплантацией костного мозга (аллоТКМ) перед введением донорской костномозговой взвеси развился тяжелый грамотрицательный сепсис, септический шок. Несмотря на это, трансплантация не была прекращена и успешно выполнена.

Цель настоящей работы — представить клиническое описание этих трансплантаций, течения посттрансплантационного периода, особенностей ведения больных.

КЛИНИЧЕСКОЕ НАБЛЮДЕНИЕ 1

Больной К., 28 лет, в начале февраля 2012 г. отметил появление слабости, утомляемости, субфебрилитет, геморрагический синдром (десневые и носовые кровотечения). При обследовании в крови были выявлены гранулоцитопения (лейкоциты — $3,8 \times 10^9/\text{л}$, палочкоядерные нейтрофилы — 1 %, сегментоядерные нейтрофилы — 3 %, эозинофилы — 1 %, моноциты — 4 %, лимфоциты — 91 %), анемия (эритроциты — $2,6 \times 10^{12}/\text{л}$, гемоглобин — 80 г/л), тромбоцитопения ($12 \times 10^9/\text{л}$). При исследовании пунктата костного мозга он был малоклеточным, отмечалось угнетение нейтрофильного ряда клеток за счет увеличения количества зрелых лимфоцитов, мегакариоцитарный росток был угнетен, бластные клетки составляли 0,2 %, промиелоциты — 1 %, миелоциты — 3,8 %, юные нейтрофилы — 1,2 %, палочкоядерные нейтро-

филы — 3,8 %, сегментоядерные нейтрофилы — 2 %, лимфоциты — 54,4 %, моноциты — 1,6 %, плазматические клетки — 5 %, эритробласты — 1 %, нормоциты базофильные — 2 %, нормоциты полихроматофильные — 17 %, нормоциты оксифильные — 7 %. При гистологическом исследовании трепанобиоптата костный мозг был представлен преимущественно жировой тканью. Иммунофенотипирование не выявило клона пароксизмальной ночной гемоглобинурии среди эритроцитов, гранулоцитов и моноцитов.

На основании данных проведенного обследования у больного была диагностирована тяжелая форма апластической анемии. Проводилась заместительная терапия компонентами крови (эритроцитарной массой, тромбоконцентратами), терапия антибиотиками и противогрибковыми средствами. При HLA-типировании у больного и его родных братьев был выявлен идентичный сиблинг. Учитывая молодой возраст больного, соматическую сохранность, отсутствие тяжелой сопутствующей терапии, наличие HLA-идентичного сиблинга (родной брат, 21 год), в качестве первой линии терапии решено было выполнить аллоТКМ в отделении высокодозной химиотерапии и трансплантации костного мозга ГНЦ.

С 21.06.12 по 28.06.12 г. больному было проведено предтрансплантационное кондиционирование: флударабин 30 мг/м²/сут в/в с –8-го по –5-й день, циклофосфамид 60 мг/кг/сут в/в с –6-го по –5-й день, антитимоцитарный глобулин 30 мг/кг/сут в/в с –4-го по –1-й день. Для профилактики сывороточной болезни перед введением антитимоцитарного глобулина вводили в/в метилпреднизолон в дозе 250 мг/сут. После окончания кондиционирования у больного сохранялась глубокая панцитопения (анемия, тромбоцитопения, агранулоцитоз). С 28.06.12 г. (–1-й день) больному была начата профилактика реакции «трансплантат против хозяина» (РТПХ) циклоспорином в дозе 3 мг/кг/сут. На 29.06.12 г. была запланирована аллоТКМ. Однако ночью 28.06.12 г. состояние больного резко ухудшилось: появился частый жидкий стул, повысилась температура тела до 40 °С с ознобом, развилась артериальная гипотензия до 60/30 мм рт. ст., которая сохранялась при увеличении объема инфузионной терапии и для коррекции которой потребовалась постоянная инфузия дофамина в дозе 12 мкг/кг/мин. В отделении трансплантации костного мозга был назначен пиперациллин/тазобактам в дозе 13,5 г/сут, но состояние больного оставалось тяжелым, и утром 29.06.2012 г. он был переведен в отделение реанимации и интенсивной терапии (ОРИТ) ГНЦ.

При поступлении в ОРИТ состояние пациента было крайне тяжелым (37 баллов по шкале APACHE II). Сохранялась клиническая картина септического шока: больной был вял, сонлив, заторможен, отвечал на вопросы с задержкой, лихорадка до 40,3 °С, артериальная гипотензия до 70/40 мм рт. ст. на фоне постоянной инфузии дофамина в дозе 12 мкг/кг/мин, ЧСС 159 уд./мин, одышка до 41 дыханий в минуту, центральное венозное давление 13 мм рт. ст. Лабораторные показатели: лейкоциты — единичные в поле зрения, гемоглобин — 49 г/л, гематокрит — 0,14 %, эритроциты — $1,8 \times 10^{12}/\text{л}$, тромбоциты — $13 \times 10^9/\text{л}$, концентрация лактата артериальной крови — 4,2 ммоль/л, сывороточный про-

кальцитонин — 56,5 нг/мл, креатинин — 0,08 ммоль/л. Диурез составил 1,5 мл/кг/ч. Одышка и гипоксемия не корригировались ингаляцией кислорода с помощью маски с резервуаром (PaO₂/FiO₂ 215), в связи с чем начата неинвазивная вентиляция легких с помощью лицевой маски на респираторе VELA (Viasys, США) с FiO₂ сначала 100 %, а затем 50 %. При компьютерной томографии (КТ) органов грудной клетки была выявлена двусторонняя пневмония.

В ОРИТ выполнена смена центрального венозного катетера, пиперациллин/тазобактам был заменен на имипенем 2 г/сут и колистин 6 000 000 ед./сут. В правую бедренную артерию был установлен катетер PiCCO (Pulsion Medical Systems, Германия). При исследовании показателей центральной гемодинамики методом транспульмональной термодилуции выявлены высокий сердечный индекс (10,7 л/мин м², при норме 3–5 л/мин м²), низкий индекс общего периферического сопротивления сосудов (488 дин · с · м²/см⁵, при норме 1200–2000 дин · с · м²/см⁵), высокий глобальный конечно-диастолический объем (965 мл/м², при норме 680–750 мл/м²), повышенный индекс внесосудистой воды легких (11,5 мл/кг, при норме до 7 мл/кг). Учитывая гиперкинетический тип кровообращения, дофамин был заменен на норадrenalин в дозе 1 мкг/кг/мин. В рамках терапии септического шока начата постоянная внутривенная инфузия гидрокортизона в дозе 200 мг/сут. Поскольку после проведенного предтрансплантационного кондиционирования шансов на самостоятельное восстановление костномозгового кровотока у больного не было, несмотря на септический шок, было решено выполнить запланированную трансплантацию. У брата больного был осуществлен забор костного мозга, и в тот же день проведена трансфузия аллогенной костномозговой взвеси в объеме 1200 мл, содержащей 24 × 10⁹ ядросодержащих клеток, что составило 3,59 × 10⁸/кг миелокариоцитов.

Спустя 2 дня был получен результат бактериологического исследования крови больного, взятой в день развития септического шока: из гемокультуры выделен штамм *E. coli*, устойчивый к ампициллину, гентамицину, ципрофлоксацину, чувствительный к цефатоксиму, цефтазидиму, карбапенемам, колистину, амикацину. Антибактериальная терапия оставлена без изменений. Состояние больного постепенно стабилизировалось: спустя сутки снизилась температура тела до субфебрильных цифр, стабилизировалась гемодинамика (сердечный индекс 4,5 л/мин/м², индекс периферического сосудистого сопротивления 1552 дин · с · м²/см⁵), была прекращена инфузия норадrenalина, нормализовалась концентрация лактата в артериальной крови (2 ммоль/л), регрессировала острая дыхательная недостаточность (показатель PaO₂/FiO₂ увеличился до 450), была прекращена неинвазивная вентиляция легких. Однако сохранялись симптомы некротической энтеропатии, частый жидкий стул до 10–15 раз в сутки, появились признаки острой почечной недостаточности: олигурия, задержка жидкости, повышение концентрации креатинина сыворотки до 0,16 ммоль/л, снижение скорости клубочковой фильтрации до 57 мл/мин.

При ЭхоКГ выявлено расширение камер сердца: левое предсердие — 42 мм (норма до 36 мм), конечно-диастолический размер левого желудочка — 58 мм (норма до 56 мм), фракция выброса левого

желудочка — 65 %. По данным транспульмональной термодилуции сохранялась умеренная гиперволемиа (индекс глобального конечно-диастолического объема 790 мл/м²). По данным инструментальных методов исследования у больного выявлена объемная перегрузка. При КТ грудной клетки отмечено появление жидкости в плевральных полостях и перикарде. Была начата дегидратационная терапия: постоянная в/в инфузия фуросемида с начальной скоростью 10 мг/ч в течение суток, затем 3 мг/ч в течение суток. В связи с анемией, тромбоцитопенией ежедневно выполнялись трансфузии тромбоконцентратов, эритроцитарной массы. Больной в течение 5 дней находился в ОРИТ, затем был переведен в отделение трансплантации костного мозга, где в дальнейшем находился более 3 мес.

По данным контрольной КТ органов грудной клетки от 11.07.12 г. (+12-й день) отмечена резорбция жидкости из плевральных полостей и регрессия очагов уплотнения в легочной ткани. Период приживания трансплантата (лейкоциты более 1 × 10⁹/л) после аллотГСК продолжался 25 дней. При контрольном исследовании на +30-й день у больного зарегистрирован 100%-й лейкоцитарный донорский химеризм, в крови отмечалось восстановление лейкоцитов более 1 × 10⁹/л. С целью профилактики РТПХ больному были введены мезенхимные стромальные клетки от неродственного донора в количестве 1,2 × 10⁶/кг массы тела через 35 дней после аллотГСК. Больной был выписан из ГНЦ в сентябре 2012 г. На данный момент сохраняется ремиссия апластической анемии, 100%-й донорский химеризм.

КЛИНИЧЕСКОЕ НАБЛЮДЕНИЕ 2

Больной Б., 51 год, в мае 2012 г. отметил слабость, появление бледности кожных покровов, петехий на коже рук и ног. При обследовании по месту жительства выявлены анемия, тромбоцитопения, число бластных клеток в крови составляло 40 % при лейкоцитозе 30 × 10⁹/л. В ГНЦ на основании данных цитологического, цитохимического, иммунофенотипического и цитогенетического исследований костного мозга был диагностирован острый миеломонобластный лейкоз (M4-вариант по FAB-классификации). При цитогенетическом исследовании выявлена транслокация t(8;21), которая рассматривается как прогностически благоприятный фактор при данном варианте заболевания; выполнение аллотГСК при этой форме острого лейкоза предусмотрено лишь во второй полной ремиссии [22, 23]. С 23.05.12 по 03.07.12 г. было проведено два индукционных курса химиотерапии по схеме «7+3» [24]. В перерывах между курсами химиотерапии у больного тяжелых инфекционных осложнений не было, при появлении лихорадки проводилась эмпирическая терапия антибиотиками первой линии (тазобактамом/пиперациллином).

Клинико-гематологическая ремиссия заболевания была достигнута после второго курса химиотерапии. С учетом достижения полной ремиссии только после второго индукционного курса химиотерапии, что служит фактором неблагоприятного прогноза, было выполнено HLA-типирование у родной сестры больного, которая оказалась HLA-идентичной. С 04.08.12 по 08.08.12 г.

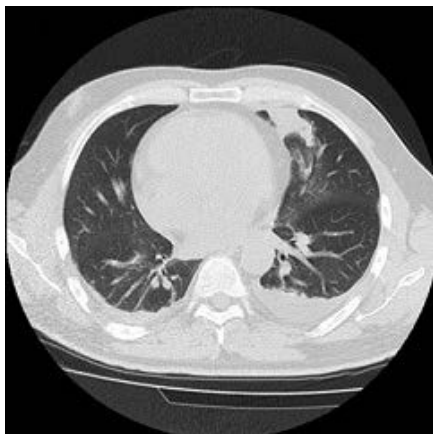


Рис. 1. Больной Б. Фрагмент компьютерной томографии от 16.08.12 г. Ограниченный участок консолидации легочной ткани в S_{IV} левого легкого. Жидкость в плевральных полостях с участками уплотнения прилежащей к ней легочной ткани

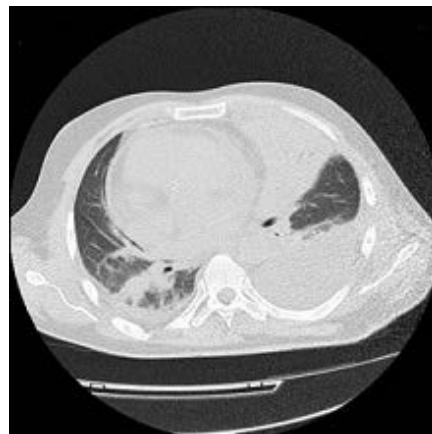

Рис. 2. Больной Б. Фрагмент компьютерной томографии от 07.09.12 г. Значительное распространение зоны консолидации легочной ткани в язычковых сегментах левого легкого. Увеличение количества жидкости в плевральных полостях, больше слева. Появление новых участков уплотнения легочной ткани в нижней доле правого легкого

был проведен первый консолидирующий курс химиотерапии по схеме Idac-Mito [24]. После окончания курса химиотерапии на фоне трехростковой цитопении (анемия, тромбоцитопения, агранулоцитоз) у больного развились тяжелые инфекционные осложнения: сепсис, вызванный *P. aeruginosa* (положительная гемокультура от 15.07.2012 г.), мукозит (*P. aeruginosa*), энтероколит, двусторонняя пневмония (рис. 1).

При исследовании жидкости бронхоальвеолярного лаважа также выявлен рост *P. aeruginosa* 10³ КОЕ/мл, при флуоресцентной микроскопии пневмоцисты и мицелий грибов не были обнаружены. Индекс оптической плотности антигена *Aspergillus* (галактоманнан) в лаважной жидкости и в крови при неоднократном исследовании был отрицательным. На основании полученных результатов было сделано заключение, что пневмония обусловлена синегнойной палочкой. Однако лихорадка продолжалась на фоне применения антибиотиков (имипенем, колистин), сохранялась глубокая гранулоцитопения (лейкоциты 0,1 × 10⁹/л), и 31.08.2012 г. к лечению эмпирически был добавлен каспофунгин. Сохранялась лихорадка. Поскольку рентгенологически нельзя было исключить инвазивный аспергиллез легких, 03.09.2012 г. к терапии каспофунгином был добавлен вориконазол. Был получен кратковременный эффект в виде снижения температуры тела до субфебрильных цифр. При цитологическом и гистологическом исследовании костного мозга констатирована аплазия. Учитывая костномозговую ремиссию острого лейкоза, длительную панцитопению на фоне аплазии костного мозга, наличие HLA-совместимого родственного донора, угрожающие жизни инфекционные осложнения, а также достигнутый кратковременный эффект от проводимой антибактериальной терапии, было решено выполнить ТКМ от родственного донора без предварительного предтрансплантационного кондиционирования и плановой иммуносупрессии. Это решение было сложным и нестандартным, но в условиях длительной глубокой аплазии костного мозга, длившейся уже в течение месяца, серьезные инфекционные осложнения могли привести к неблагоприятному исходу даже при сохраняющейся ремиссии острого лейкоза. Единственным надежным способом,

прогнозируемым по времени восстановления кроветворения, могла стать ТКМ.

Трансплантация была запланирована на 07.09.2012 г. Однако в день ее выполнения наступило резкое ухудшение состояния больного с повышением температуры тела до 39,3 °С, нарушением сознания до сопора, появлением одышки, гипоксемией, в связи с чем он был переведен в ОРИТ ГНЦ.

При поступлении в ОРИТ состояние больного было крайне тяжелым (26 баллов по шкале APACHE II): возбужден, дезориентирован, лихорадка до 39,3 °С, одышка до 32 дыханий в минуту на фоне ингаляции кислорода через носовые катетеры. В легких слева при аускультации дыхание резко ослаблено, с двух сторон выслушивались влажные мелкопузырчатые хрипы, PaO₂/FiO₂ 248, АД 120/80 мм рт. ст., ЧСС 152 уд./мин. Лабораторные данные: лактат артериальной крови — 0,7 ммоль/л, сывороточный креатинин — 0,1 ммоль/л, прокальцитонин — более 10 нг/мл (тест ВРАНМС PCT-Q), лейкоциты крови — 0,1 × 10⁹/л, гемоглобин — 66 г/л, гематокрит — 20 %, тромбоциты — 32 × 10⁹/л. По данным КТ органов грудной клетки картина двусторонней субтотальной пневмонии, плевральный выпот слева (рис. 2).

К этому времени были получены результаты повторного исследования крови на антиген *Aspergillus*: уровень галактоманнана крови 06.09.2012 г. составил 0,7, а 07.09.2012 г. — 0,85. По данным КТ обнаружено появление нового очага с симптомом «ореола» справа. На основании полученных результатов был диагностирован инвазивный аспергиллез легких — вероятный, по критериям EORTC/MSG [25]. Длительность гранулоцитопении на момент диагностики инвазивного аспергиллеза легких составила 30 дней.

Проведена смена центрального венозного катетера, выполнено дренирование левой плевральной полости, эвакуировано 1200 мл прозрачной жидкости.

Было решено, несмотря на ухудшение состояние больного, сохраняющиеся тяжелые инфекционные осложнения (синегнойный сепсис, вероятный инвазивный аспергиллез легких), выполнить ТКМ. Нарушение сознания у больного при поступлении было расценено

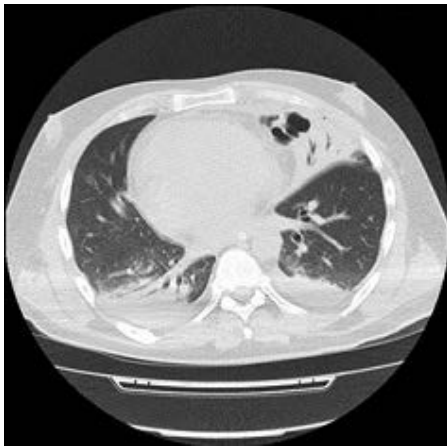


Рис. 3. Больной Б. Фрагмент компьютерной томографии от 20.09.12 г. Формирование полости деструкции в толще зоны консолидации легочной ткани в язычковых сегментах левого легкого. Частичная резорбция жидкости из левой плевральной полости

как токсическое действие вориконазола, в связи с чем препарат был отменен. Проведен забор костного мозга у сестры больного, и в тот же день осуществлена трансфузия донорских ядросодержащих клеток ($3 \times 10^8/\text{кг}$). Как уже отмечалось, учитывая длительную нейтропению, инфекционные осложнения, от иммуносупрессии циклоспорином А решено было отказаться. С целью индукции толерантности введен циклофосфамид в дозе 50 мг/кг на +3-й день после аллотКМ.

Больному продолжена терапия меропенемом 3 г/сут, колистином 9 000 000 ед./сут, левофлоксацином 400 мг/сут, каспофунгином 50 мг/сут, ганцикловиром 500 мг/сут. Несмотря на проводимую терапию, сохранялись клинические симптомы сепсиса, двусторонней пневмонии, острой дыхательной недостаточности. В посевах крови, выполненных за день до поступления в ОРИТ и через 5 дней после трансплантации, выявлена *Pseudomonas aeruginosa*. Был повторно выполнен бронхоальвеолярный лаваж. В лаважной жидкости также выявлена синегнойная палочка в титре 10^4 КОЕ/мл. Выделенная во всех биологических средах синегнойная палочка была чувствительна к цефтазидиму, колистину, амикацину и резистентна к карбапенемам. Меропенем был заменен на цефтазидим (6 г/сут), добавлен амикацин (1 г/сут), доза колистина оставалась 9 000 000 ед./сут. Учитывая повышенный уровень галактоманна в сыворотке, была модифицирована противогрибковая терапия: к каспофунгину добавлен амфотерицин В в липосомальной форме (Амфолип) в дозе 3 мг/кг/сут. Однако, несмотря на смену противогрибковой терапии, сохранялась клиническая картина инвазивного аспергиллеза легких.

19.09.12 г., т. е. на +12-й день после родственной аллотКМ, произошли спонтанное дренирование полости распада в левом легком и обструкция дыхательных путей, развился септический шок: лихорадка до $39,3^\circ\text{C}$, артериальная гипотензия до 60/30 мм рт. ст., нарушение сознания до уровня глубокого сопора (10–11 баллов по шкале комы Глазго). В гемограмме сохранялась панцитопения: лейкоциты — $0,2 \times 10^9/\text{л}$, гемоглобин — 73 г/л, гематокрит — 25 %, тромбоциты — $26 \times 10^9/\text{л}$. Сывороточная концентрация прокальцитонина полу-

количественным методом (тест BRAHMS PCT-Q) составила более 10 нг/мл. В экстренном порядке была выполнена интубация трахеи, начата искусственная вентиляция легких (ИВЛ) с помощью респиратора VELA (Viasys, США) в контролируемом по объему режиме (фракция кислорода 40 %, дыхательный объем 680 мл, минутный объем 12 л, положительное давление в конце выдоха 8 см вод. ст.). Для коррекции АД потребовалась инфузия дофамина в дозе 12 мкг/кг/мин и норадреналина в дозе 1 мкг/кг/мин. В рамках терапии септического шока был назначен гидрокортизон в дозе 200 мг/сут. Терапия вазопрессорными и инотропными препаратами продолжалась в течение 3 дней, после чего АД стабилизировалось. Далее терапия гидрокортизоном продолжена, но в меньшей дозе (100 мг/сут). На 2-й день после начала ИВЛ была выполнена чрескожная дилатационная трахеостомия. При контрольной КТ органов грудной полости в толще консолидированных язычковых сегментов левого легкого отмечено формирование полости деструкции (рис. 3).

Учитывая рентгенологическую картину, нельзя было исключить инвазивный аспергиллез левого легкого, поэтому вместо амфотерицина В и каспофунгина вновь был назначен вориконазол внутривенно.

В результате проводимой антибактериальной терапии на 19-й день после ТКМ нормализовалась температура тела; с этого времени отмечено увеличение количества лейкоцитов более $1,1 \times 10^9/\text{л}$. Общая продолжительность миелотоксического агранулоцитоза составила 45 дней. В этот же день была выполнена пункция костного мозга. По данным молекулярного исследования установлено, что в костном мозге было 90 % донорского кроветворения, бластных клеток — 2,4 %, транслокация t(8;21) не выявлялась, химеризм смешанный — 15 % XY. Все это время (вплоть до +37-го дня) больной продолжал получать гидрокортизон в дозе 100 мг/сут в качестве профилактики РТПХ. На +20-й день также с целью профилактики РТПХ были введены мезенхимные стромальные клетки в дозе $1 \times 10^6/\text{кг}$. После этого на фоне постепенного восстановления показателей крови наблюдалась положительная динамика в течении двусторонней пневмонии, регрессия других инфекционных осложнений. По данным КТ отмечены регрессия очаговых и инфильтративных изменений в обоих легких, повышение пневматизации легочной ткани, значительное сокращение жидкости в левой плевральной полости. Уровень галактоманна был отрицательный. На 40-й день пребывания в ОРИТ, через 29 дней после интубации трахеи, учитывая регрессию дыхательной недостаточности, была удалена трахеостома, прекращена ИВЛ. Постепенно редуцирована антибактериальная терапия (отменены антибиотики), больной переведен с внутривенной формы вориконазола на пероральную, ганцикловир заменен на валганцикловир.

На +43-й день после аллотКМ (20.10.2012 г.) больной был переведен из ОРИТ в отделение трансплантации костного мозга. В ноябре 2012 г. в пунктате костного мозга выявлен 100%-й донорский химеризм, бластных клеток было 2 %, транслокация t(8;21) не определялась, молекулярным методом химерный транскрипт AML1-ETO не определялся. Вскоре у больного появились кожная сыпь, зуд, повышение общего би-

лирубина до 34 мкмоль/л, прямого — до 16 мкмоль/л, непрямого — до 18 мкмоль/л, аспаратаминотрансферазы — до 107 ед./л, аланинаминотрансферазы — до 157 ед./л, лактатдегидрогеназы — до 777 ед./л, щелочной фосфатазы — до 424 ед./л. К этому времени больной уже месяц не получал гидрокортизон, никакой другой иммуносупрессивной терапии ему не проводилось. По клинической картине и результатам биопсии кожи диагностирована острая РТПХ с поражением кожи и печени. Учитывая перенесенные тяжелые инфекционные осложнения, от терапии глюкокортикостероидными гормонами было решено воздержаться, начато лечение циклоспорином А в дозе 3 мг/кг, что в течение недели привело к полной регрессии клинических проявлений РТПХ, нормализации биохимических показателей крови. Больной был выписан из стационара 27.12.2012 г. в удовлетворительном состоянии. При выписке: гемоглобин — 90 г/л, эритроциты — $2,7 \times 10^{12}$ /л, гематокрит — 27 %, тромбоциты — 105×10^9 /л, лейкоциты — $2,1 \times 10^9$ /л, миелоциты — 1,9 %, эозинофилы — 0,5 %, сегментоядерные нейтрофилы — 70,9 %, лимфоциты — 16 %, моноциты — 10,7 %. По настоящее время сохраняется ремиссия заболевания, больной чувствует себя хорошо.

ОБСУЖДЕНИЕ

В литературе имеется множество работ, посвященных инфекционным осложнениям при выполнении аллоТГСК [26, 27]. Показано [1, 2, 9, 11], что есть определенная закономерность развития этих осложнений. От 0-го до +30-го дня, в период выраженной нейтропении и нарушения целостности слизистых оболочек, характерны бактериальные инфекции, кандидозы, а при длительной нейтропении — аспергиллез. В период +30–100 дней, когда, как правило, уже восстанавливается число нейтрофилов, характерны цитомегаловирусная, пневмоцистная инфекции, аспергиллез. После +100-го дня повышен риск вирусных инфекций и инфекций, вызываемых инкапсулированными бактериями (*Haemophilus influenzae*, *Streptococcus pneumoniae* и др.).

Особенностью представленных нами клинических наблюдений было то, что решение о проведении ТКМ пришлось принимать, уже зная о развитии у больных грамотрицательного сепсиса. Мы не нашли в литературе подобных упоминаний. В то же время в наших наблюдениях алгоритм принятия решения был разным.

В первом случае шла обычная подготовка к трансплантации, согласно показаниям, принятым при апластической анемии [28, 29]. Септический шок развился сразу после окончания режима кондиционирования. Наиболее вероятной его причиной может быть транслокация грамотрицательной флоры вследствие нейтропенического энтероколита. Энтероколит на разных этапах аллоТГСК наблюдается в 79 % случаев, причем более половины этих случаев приходится на первые 3 нед. посттрансплантационного периода, остальные — на оставшиеся 100 дней [17]. При этом бактериальные энтериты достаточно редки (3 %), чаще после аллоТГСК поражения кишечника возникают вследствие РТПХ (62 %), цитомегаловирусной инфекции (16 %) [18].

Во втором случае не было подготовки к трансплантации в общепринятом смысле. Роль кондиционирования сыграл консолидирующий курс химиотерапии. Решение о

трансплантации было принято лишь потому, что сохранялась костномозговая ремиссия лейкоза, удалось достичь кратковременного «холодного» периода в отношении инфекционных осложнений, имелся HLA-идентичный родственный донор, а период нейтропении, даже спустя месяц после окончания химиотерапии, был непредсказуемо длителен. Таким образом, в обоих наблюдениях без осуществления аллоТГСК у больных не было шансов на самостоятельное восстановление гемопоэза.

Сепсис, вызванный грамотрицательными бактериями, как правило, описывается у больных в посттрансплантационном периоде [30–33]. По данным В. George и соавт., у 35 % больных, перенесших аллоТГСК, возникают инфекционные осложнения бактериальной этиологии [15]. При этом доминирует грамотрицательная флора (80 % случаев), из них в 18 % — *Pseudomonas aeruginosa* [15, 34]. В ретроспективном многоцентровом исследовании [19], проведенном в 16 трансплантационных центрах Германии, Франции, Италии, Польши, Австрии, Нидерландов и Португалии, сепсис развился у 155 (7,4 %) из 2092 пациентов, которым была выполнена ТГСК, и стал причиной смерти в 84 % случаев.

По данным университетской клиники Сан Мартино (Генуя, Италия) [20], инфекция кровотока встречается после аллоТГСК у 39 % пациентов, причем в 97 % случаев ее вызывают бактериальные патогены и лишь в 3 % — грибы. Бактериemia выявлялась у 75 % больных в ранний посттрансплантационный период с +6-го до +20-го дня (в среднем на 9-й день). Смертность при синегнойном сепсисе достигала 67 % [20].

По данным российского многоцентрового исследования [35], среди возбудителей сепсиса у пациентов с онкогематологическими заболеваниями и угнетением кроветворения преобладают грамотрицательные бактерии (49,1 %), далее следуют грамположительные бактерии (43,4 %), реже выявляют грибы (7,3 %) и анаэробные бактерии (0,2 %) [35]. Основными микроорганизмами бывают *Escherichia coli* (18,6 %) и стафилококк коагулазаотрицательный (18 %), далее — *Enterococcus spp.* (9,9 %), *K. pneumoniae* (7,3 %), *P. aeruginosa* (7 %), *Streptococcus* группы Viridans (6 %) [35]. Летальные исходы от сепсиса, обусловленного грамотрицательными бактериями, наступили у 34 % больных, причем у 81 % — в период нейтропении [35].

У обоих наших пациентов помимо сепсиса развились септический шок и полиорганная недостаточность. В то же время известно, что появление более чем одной органной дисфункции при сепсисе у больных после ТГСК приводит почти к двукратному увеличению смертности [19]. По данным М. Legrand и соавт. [21], смертность при септическом шоке у больных с нейтропенией достигает 59,5 %. Неблагоприятными прогностическими факторами при тяжелом сепсисе у больных с нейтропенией считаются потребность в вазопрессорах, неврологические нарушения, острая дыхательная недостаточность [36–39]. К факторам, улучшающим выживаемость больных, относят удаление ранее стоявшего центрального венозного катетера [21]. В наших наблюдениях, во всех случаях центральный катетер был сразу же заменен как возможный источник инфекции, не дожидаясь бактериологического подтверждения. У обоих больных имелись неблагоприятные прогностические факторы помимо

шока — острая дыхательная недостаточность. Достичь успеха в лечении помогли незамедлительное назначение адекватной эмпирической антибактериальной терапии, а затем ее модификация после получения окончательных данных микробиологического исследования. Важную роль в лечении этих пациентов сыграл инвазивный мониторинг гемодинамики, который служит неотъемлемой частью терапии септического шока [40] и должен выполняться у гематологических больных даже при наличии геморрагического синдрома [41]. В наших наблюдениях он помог скорректировать инфузионную терапию, применение вазопрессоров и инотропов.

Острая дыхательная недостаточность — крайне неблагоприятный фактор у гематологических больных [8, 21, 36, 40, 42]. В ее лечении большую помощь оказывает неинвазивная вентиляция легких, в части случаев позволяющая избежать перевода больного на ИВЛ, поскольку смертность среди больных, перенесших ТГСК, которым потребовалась ИВЛ, до сих пор остается высокой, достигая 87 % [43]. Именно с применением неинвазивной вентиляции легких связывают улучшение результатов лечения острой дыхательной недостаточности у гематологических больных в последние годы [44].

Во втором клиническом наблюдении помимо бактериальной инфекции у больного до трансплантации был диагностирован инвазивный аспергиллез легких. Инвазивный аспергиллез в анамнезе не считается противопоказанием к выполнению ТГСК [8, 45–50]. Среди 28 больных с доказанным или возможным инвазивным аспергиллезом, которые получили соответствующую противогрибковую терапию за 1–13 мес. до аллоТГСК, лишь у 3 (11 %) отмечалась реактивация аспергиллеза в посттрансплантационный период, при этом почти всем больным проводили вторичную профилактику аспергиллеза. Ни один больной не умер от аспергиллеза [49]. В нашем наблюдении терапия вориконазолом до трансплантации, регулярный мониторинг активности аспергиллеза во время и после трансплантации позволили, несмотря на длительную нейтропению, контролировать его течение, своевременно изменять схему противогрибковой терапии и добиться практически полного излечения.

Сепсис, септический шок внесли свои коррективы и в схему проведения самой трансплантации. Использована длительная, в течение 25 дней, постоянная инфузия гидрокортизона, которая была начата в рамках терапии септического шока [40, 51], а затем продолжена для профилактики РТПХ. Иммуносупрессия была ограничена в первые дни только введением циклофосфида. Обоим больным для профилактики РТПХ были введены мезенхимные стромальные клетки (МСК). Это мультипотентные клетки, способные дифференцироваться в различные линии мезенхимной дифференцировки, включая адипоциты, хондроциты и остециты [52]. МСК обладают уникальными иммуномодулирующими свойствами, которые позволяют использовать их для иммуносупрессивной терапии [53, 54]. В ГНЦ уже несколько лет проводится профилактика РТПХ с помощью МСК [55, 56]. Описана регрессия симптомов РТПХ у больных после применения МСК [57–59]. Учитывая, что МСК вызывают супрессию лимфоцитов, антиген-

презентирующих клеток, блокируют продукцию провоспалительных цитокинов, появились экспериментальные работы, в которых на моделях животных показано, что терапия МСК повышает выживаемость животных с полимикробной моделью сепсиса, уменьшает у животных выраженность повреждения легких при сепсисе [42, 60–62]. В Нидерландах и Канаде запланированы даже первые клинические исследования по применению МСК для лечения септического шока [63, 64]. Поэтому нельзя исключить, что разрешение инфекционных осложнений у наблюдавшихся нами больных также было связано и с терапией МСК.

Таким образом, хотя тяжелый сепсис и септический шок служат противопоказанием к выполнению аллоТГСК, их внезапное развитие после завершения кондиционирования, когда уже нет шансов на самостоятельное восстановление кроветворения, не должно рассматриваться как безысходная ситуация. Успешная трансплантация в этих ситуациях возможна, как и успешная терапия сепсиса и септического шока, но все лечение должно быть изменено в соответствии со сложившейся конкретной ситуацией.

КОНФЛИКТЫ ИНТЕРЕСОВ

Авторы подтверждают отсутствие скрытых конфликтов интересов.

ЛИТЕРАТУРА

1. *Morena M.T., Gatti R.A.* A History of Bone Marrow Transplantation. *Hematol. Oncol. Clin.* 2011; 25: 1–15.
2. *Wingard J.R., Majhail N.S., Brazauskas R. et al.* Long-Term Survival and Late Deaths After Allogeneic Hematopoietic Cell Transplantation. *J. Clin. Oncol.* 2011; 29: 2230–9.
3. *Gyurkocza B., Rezvanil A., Storb R.F.* Allogeneic hematopoietic cell transplantation: the state of the art. *Exp. Rev. Hematol.* 2010; 3(3): 285–99.
4. *Савченко В.Г., Любимова Л.С., Паровичникова Е.Н. и др.* Трансплантации аллогенных и аутологичных гемопоэтических стволовых клеток при острых лейкозах (итоги 20-летнего опыта). *Тер. арх.* 2007; 79: 30–5. [*Savchenko V.G., Lyubimova L.S., Parovichnikova Ye.N., et al.* Transplantation of allogeneic and autologous hematopoietic stem cells in acute leukemias (summary of 20-year experience). *Ter. arkh.*, 2007; 79: 30–5. (In Russ.)].
5. *Blume K.G., Forman S.J., Appelbaum F.R.* The evaluation and counseling of candidates for hematopoietic cell transplantation. *Thomas' Hematopoietic Cell Transplantation*, 3rd ed. Malden: Blackwell, 2004: 449–67.
6. *Ball E.D., Lister J., Law P.* Evaluation of patients before hematopoietic stem cell transplantation. *Hematopoietic Stem Cell Therapy*. New York: Churchill Livingstone, 2001: 225–32.
7. *Majhail N.S., Rizzo J.D.* Surviving the cure: long term follow up of hematopoietic cell transplant recipients. *Bone Marrow Transplant.* 2013: 1–7.
8. *Soubani A.O., Kseibi E., Bander J.J. et al.* Outcome and Prognostic Factors of Hematopoietic Stem Cell Transplantation Recipients Admitted to a Medical ICU. *Chest* 2004; 126(5): 1604–11.
9. *Marena C., Zecca M., Carenini M.L. et al.* Incidence of, and risk factors for, nosocomial infections among hematopoietic stem cell transplantation recipients, with impact on procedure-related mortality. *Infect. Control Hosp. Epidemiol.* 2001; 22: 510–7.
10. *Huynh T.N., Weigt S.S., Belperio J.A., Territo M., Keane M.P.* Outcome and Prognostic Indicators of Patients with Hematopoietic Stem Cell Transplants Admitted to the Intensive Care Unit. *J. Transplant.* 2009; 2009: 917294.
11. *Afessa B., Azoulay E.* Critical Care of the Hematopoietic Stem Cell Transplant Recipient. *Crit. Care Clin.* 2010; 26: 133–50.
12. *Degoricija V., Sharma M., Legac A. et al.* Survival analysis of 314 episodes of sepsis in medical intensive care unit in university hospital: impact of intensive care unit performance and antimicrobial therapy. *Croat. Med. J.* 2006; 47(3): 385–97.
13. *Shirazi M.H., Ranjbar R., Ghasemi A. et al.* A Survey of Bacterial Infections in Bone Marrow Transplant Recipients. *Iran. J. Publ. Health* 2007; 36: 77–81.
14. *Ali N., Adil S.M., Shaikh M.U., Moosajee M., Masood N.* Outcome of match related allogeneic stem cell transplantation procedures performed from 2004 till 2011. *Exper. Hematol. Oncol.* 2012; 1: 13.
15. *George B., Mathews V., Srivastava A., Chandy M.* Infections among allogeneic bone marrow transplant recipients in India. *Bone Marrow Transplant.* 2004; 33: 311–5.

16. Donnelly P. Bacterial complications of transplantation: diagnosis and treatment. *J. Antimicrob. Chemother.* 1995; 36: 59–72.
17. van Kraaij M.G., Dekker A.W., Verdonck L.F. et al. Infectious gastroenteritis: an uncommon cause of diarrhoea in adult allogeneic and autologous stem cell transplant recipients. *Bone Marrow Transplant.* 2000; 26(3): 299–303.
18. Schulenburg A., Turetschek K., Wrba F. et al. Early and late gastrointestinal complications after myeloablative and nonmyeloablative allogeneic stem cell transplantation. *Ann. Hematol.* 2004; 83(2): 101–6.
19. Holler E., Kolb H.J., Greinix H. et al. Bleeding events and mortality in SCT patients: a retrospective study of hematopoietic SCT patients with organ dysfunctions due to severe sepsis or GVHD. *Bone Marrow Transplant.* 2009; 43(6): 491–7.
20. Mikulska M., Del Bono V., Bruzzi P. et al. Mortality after bloodstream infections in allogeneic haematopoietic stem cell transplant (HSCT) recipients. *Infection* 2012; 40: 271–8.
21. Legrand M., Max A., Peigne V. et al. Survival in neutropenic patients with severe sepsis or septic shock. *Crit. Care Med.* 2012; 40(1): 43–9.
22. Reikvam H., Hatfiel K.J., Kittang A.O., Hovland R., Bruserud O. Acute myeloid leukemia with the t(8;21) translocation: clinical consequences and biological implications. DOI: 10.1155/2011/104631. Epub, May 3, 2011.
23. Cho E.K., Bang S.M., Ahn J.Y. et al. Prognostic value of AML 1/ETO fusion transcripts in patients with acute myelogenous leukemia. *Korean J. Intern. Med.* 2003; 18(1): 13–20.
24. Программное лечение заболеваний системы крови. Под ред. В.Г. Савченко. М.: Практика, 2012: 720–34.
[Programmnoye lecheniye zabolovaniy sistemy krvi. Pod red. V.G. Savchenko (Program therapy for hematological malignancies. Ed. by: V.G. Savchenko). M.: Praktika, 2012: 720–34.]
25. De Pauw B., Walsh T.J., Donnelly J.P. et al. European Organization for Research and Treatment of Cancer/Invasive Fungal Infections Cooperative Group; National Institute of Allergy and Infectious Diseases Mycoses Study Group (EORTC/MSG) Consensus Group. Revised Definitions of Invasive Fungal Disease from the European Organization for Research and Treatment of Cancer/Invasive Fungal Infections Cooperative Group and the National Institute of Allergy and Infectious Diseases Mycoses Study Group (EORTC/MSG) Consensus Group. *Clin. Infect. Dis.* 2008; 46(12): 1813–21.
26. Afessa B., Tefferi A., Dunn W.F. et al. Intensive care unit support and Acute Physiology and Chronic Health Evaluation III performance in hematopoietic stem cell transplant recipients. *Crit. Care Med.* 2003; 31(6): 1715–21.
27. Leung A.N., Gosselin M.V., Napper C.H. et al. Pulmonary Infections after Bone Marrow Transplantation: Clinical and Radiographic Findings. *Radiology* 1999; 210: 699–710.
28. Champlin R.E., Perez W.S., Passweg J.R. et al. Bone marrow transplantation for severe aplastic anemia: a randomized controlled study of conditioning regimens. *Blood* 2007; 109(10): 4582–5.
29. Georges G.E., Storb R. Stem cell transplantation for aplastic anemia. *Int. J. Hematol.* 2002; 75(2): 141–6.
30. Quenot J.P., Binquet C., Kara F., Martinet O. The epidemiology of septic shock in French intensive care units: the prospective multicenter cohort EPISSE study. *Crit. Care.* 2013; 17: R65.
31. Jawad I., Luksic I., Rafnsson S.B. Assessing available information on the burden of sepsis: global estimates of incidence, prevalence and mortality. *Glob. Health* 2012; 2(1): 10404.
32. Ghosh I., Raina V., Kumar L. et al. Profile of infections and outcome in high-risk febrile neutropenia: experience from a tertiary care cancer center in India. *Med. Oncol.* 2012; 29: 1354–60.
33. Klastersky J., Ameye L., Maertens J. et al. Bacteraemia in febrile neutropenic cancer patients. *Int. J. Antimicrob. Agents* 2007; 30: 51–9.
34. Sakamoto M., Saruta K., Nakazawa Y. et al. Sepsis Associated with Hematological Malignancies: Prophylaxis of Pseudomonas aeruginosa Sepsis. 69th General Meeting of the Japanese Association for Infectious Diseases (Fukuoka). *Kansenshogaku Zasshi* 1996; 70(2): 116–22.
35. Клясова Г.А. Инфекции при гемобластозах и депрессиях кроветворения: клиника, диагностика и лечение: Автореф. дис. ... д-ра мед. наук. М., 2009.
[Klyasova G.A. Infektsii pri gemoblastozakh i depressiyakh krovotvoreniya: klinika, diagnostika i lechenie. Dokt. diss. (Infections in hematological malignancies and depressed hematoopoiesis. Dr. med. sci. diss.). M., 2009]
36. Mokart D., Craenenbroeck T. Prognosis of acute respiratory distress syndrome (ARDS) in neutropenic cancer patients. *Eur. Respir. J.* 2012; 40(1): 169–76.
37. Regazzoni C.J., Irrazabal C., Luna C.M., Poderoso J.J. Cancer patients with septic shock: mortality predictors and neutropenia. *Supp. Care Cancer* 2004; 12: 833–9.
38. Groeger J.S., Lemeyow S., Price K., Nierman J. Multicenter outcome study of cancer patients admitted to the intensive care unit: a probability of mortality model. *Clin. Oncol.* 1998; 16: 761–70.
39. Gronlykke L., Brandstrup S.L., Perner A. Data from clinical database on septic shock are valid. *Dan. Med. J.* 2012; 59(10): A4522.
40. Горелов В.Г. Эффективность искусственной вентиляции легких при острой дыхательной недостаточности у больных гемобластозами: Автореф. дис. ... канд. мед. наук. М., 1994.
[Gorelov V.G. Effektivnost iskusstvennoy ventilatsii legkikh pri ostroy dykhatelnoy nedostatochnosti u bolnykh gemoblastozami. Kand. diss. (Efficacy of mechanical lung ventilation in acute respiratory failure in patients with hematological malignancies. Cand med. sci. diss.). M., 1994]
41. Бычинин М.В., Галстян Г.М., Шулуто Е.М., Клясова Г.А., Городецкий В.М. Катетеризация артерий у гематологических больных. *Гематол. и трансфузиол.* 2013; 58: 14–22.
[Bychinin M.V., Galstyan G.M., Shulutko Ye.M., Klyasova G.A., Gorodetzky V.M. Artery catheterization in hematological patients. *Gematol. i transfuziol.* 2013; 58: 14–22. (In Russ.)]
42. Shirley H., Mei J. Mesenchymal Stem Cells Reduce Inflammation while Enhancing Bacterial Clearance and Improving Survival in Sepsis. *Am. J. Respir. Crit. Care Med.* 2010; 182(8): 1047–57.
43. Gilbert C., Vasu T.S., Baram M. Use of mechanical ventilation and renal replacement therapy in critically ill hematopoietic stem cell transplant recipients. *Biol. Blood Marrow Transplant.* 2013; 19(2): 321–4.
44. Azoulay E., Alberti C., Bornstain C. et al. Improved survival in cancer patients requiring mechanical ventilatory support: impact of noninvasive mechanical ventilatory support. *Crit. Care Med.* 2001; 29(3): 519–25.
45. Avivi I., Oren I., Haddad N., Rowe J.M. Stem Cell Transplantation Post Invasive Fungal Infection Is a Feasible Task. *Am. J. Hematol.* 2004; 75: 6–11.
46. Bjerke J.W., Meyers J.D., Bowden R.A. Hepatosplenic candidiasis — a contraindication to marrow transplantation? *Blood* 1994; 84: 2811–4.
47. Wang J.T., Yao M., Tang J.L., Chang S.C., Hung C.C. Prior invasive fungal infection is not a contraindication for subsequent allogeneic bone marrow transplantation in adult patients with hematologic malignancies. *J. Clin. Oncol.* 2001; 19(1): 4000–1.
48. Aki Z.S., Sucak G.T., Yegin Z.A. et al. Hematopoietic Stem Cell Transplantation in Patients With Active Fungal Infection: Not a Contraindication for Transplantation. *Transplant. Proceed.* 2008; 40: 1579–85.
49. El-Cheikh J., Castagna L., Wang L. et al. Impact of prior invasive aspergillosis on outcome in patients receiving reduced-intensity conditioning allogeneic hematopoietic stem cell transplant. *Leuk. Lymphoma* 2010; 51(9): 1705–10.
50. Lee J.Y., Jung C.W., Kim K., Jang J.H. Impact of previous invasive pulmonary aspergillosis on the outcome of allogeneic hematopoietic stem cell transplantation. *Korean J. Hematol.* 2012; 47(4): 255–9.
51. Dellinger R.P., Levy M.M., Rhodes A. et al. Surviving Sepsis Campaign Guidelines Committee including The Pediatric Subgroup. Surviving Sepsis Campaign: International Guidelines for Management of Severe Sepsis and Septic Shock, 2012. *Intens. Care Med.* 2013; 39(2): 165–228.
52. Pittenger M.F., Mackay A.M., Beck S.C. et al. Multilineage potential of adult human mesenchymal stem cells. *Science* 1999; 284: 143–7.
53. Deans R.J., Moseley A.B. Mesenchymal stem cells: biology and potential clinical uses. *Exp. Hematol.* 2000; 28: 875–84.
54. Jones B.J., McTaggart S.J. Immunosuppression by mesenchymal stromal cells: from culture to clinic. *Exp. Hematol.* 2008; 36: 733–41.
55. Петинати Н.А. Профилактика реакции трансплантат против хозяина у больных гемобластозами после трансплантации аллогенных гемопоэтических стволовых клеток с помощью мультипотентных мезенхимальных стромальных клеток донора: Автореф. дис. ... канд. мед. наук. М., 2013.
[Petinati N.A. Profilaktika reaktsii transplantat protiv khozayaina u bolnykh gemoblastozami posle transplantatsii allogennykh gemopoeticheskikh stvolovykh kletok s pomoshchyu multipotentykh mezenkhimalnykh stromalnykh kletok donora. Kand. diss. (Prevention of graft-versus-host disease in patients with hematological malignancies after transplantation of allogeneic hematopoietic stem cells using multipotent mesenchymal stromal donor cells. Cand med. sci. diss.). M., 2013].
56. Kuzmina L.A., Petinati N.A., Parovichnikova E.N. et al. Multipotent Mesenchymal Stromal Cells for the Prophylaxis of Acute Graft-versus-Host Disease — A Phase II Study. *Stem Cells Int.* 2012; 2012: 968213.
57. Kebriaei P., Robinson S. Treatment of graft-versus-host-disease with mesenchymal stromal cells. *Cytotherapy* 2011; 13(3): 262–8.
58. Lucchini G., Dander E., Rovelli A. et al. Platelet-lysate-expanded mesenchymal stromal cells as a salvage therapy for severe resistant graft-versus-host disease in a pediatric population. *Biol. Blood Marrow Transplant.* 2010; 16: 1293–301.
59. Toubai T., Paczesny S., Shono Y. et al. Mesenchymal stem cells for treatment and prevention of graft-versus-host disease after allogeneic hematopoietic cell transplantation. *Curr. Stem Cell Res. Ther.* 2009; 4: 252–9.
60. Osuchowski M.F., Welch K., Siddiqui J., Remick D.G. Circulating cytokine/inhibitor profiles reshape the understanding of the sirs/cars continuum in sepsis and predict mortality. *J. Immunol.* 2006; 177: 1967–74.
61. Chien M.H., Bien M.Y., Ku C.C. et al. Systemic human orbital fat-derived stem/stromal cell transplantation ameliorates acute inflammation in lipopolysaccharide-induced acute lung injury. *Crit. Care Med.* 2012; 40(4): 1245–53.
62. Kim E.S., Sil Y. Intratracheal transplantation of human umbilical cord blood-derived mesenchymal stem cells attenuates Escherichia coli induced acute lung injury in mice. *Respir. Res.* 2011; 12: 108.
63. Adult stem cell transplantation in severe blood poisoning. 2011-MSC-1 Erasmus MC Rotterdam. <http://www.trialregister.nl/>
64. OHRI, Ottawa to lead first stem cell therapy trial for septic shock/2012. <http://nationalhealthwatch.ca/>

Г.М. Галстян — доктор медицинских наук, заведующий отделением реанимации и интенсивной терапии

П.М. Макарова — аспирант отделения реанимации и интенсивной терапии

Л.А. Кузьмина — кандидат медицинских наук, заведующая отделением высокодозной химиотерапии и трансплантации костного мозга

Е.Н. Паровичникова — доктор медицинских наук, заведующая отделом химиотерапии гемобластозов и трансплантации костного мозга

Г.А. Клясова — доктор медицинских наук, профессор, заведующая лабораторией клинической бактериологии, микологии и антибиотической терапии

О.С. Покровская — кандидат медицинских наук, старший научный сотрудник отделения высокодозной химиотерапии и трансплантации костного мозга

М.Ю. Дроков — аспирант отделения высокодозной химиотерапии и трансплантации костного мозга

В.А. Новиков — аспирант отделения реанимации и интенсивной терапии

В.В. Троицкая — кандидат медицинских наук, заведующая отделением химиотерапии гемобластозов и депрессий кроветворения

И.Э. Костина — кандидат медицинских наук, заведующая отделением рентгенодиагностики и компьютерной томографии

В.Г. Савченко — доктор медицинских наук, академик, профессор, генеральный директор

Адрес для переписки: Г.М. Галстян, 125167, Новый Зыковский пр., д. 4а, Москва, Российская Федерация, тел.: +7 (495) 6124859, e-mail: gengalst@gmail.com

