Клиническая онкогематология. 2025;18(3):270–6

ОНКО клиническая ГЕМАТОЛОГИЯ

КЛИНИЧЕСКИЕ НАБЛЮДЕНИЯ

https://doi.org/10.21320/2500-2139-2025-18-3-270-276

Успешный опыт применения даратумумаба при рефрактерной иммунной тромботической тромбоцитопенической пурпуре

Е.Е. Клебанова, Г.М. Галстян, С.Ю. Мамлеева, Д.К. Бессмертный, З.Т. Фидарова, Е.Н. Паровичникова

ФГБУ «НМИЦ гематологии» Минздрава России,
Новый Зыковский пр-д, д. 4, Москва, Российская Федерация, 125167

РЕФЕРАТ

Иммуноопосредованная тромботическая тромбоцитопеническая пурпура (иТТП) — это угрожающее жизни редкое заболевание, проявляющееся тромбоцитопенией, микроангиопатической гемолитической анемией, нарушением функций органов и систем вследствие тромбоза мелких артерий. В основе болезни лежит выработка аутоантител, элиминирующих или ингибирующих активность металлопротеиназы ADAMTS13 (A Disintegrin and Metalloprotease with ThromboSpondin type 1 repeats, member 13). ADAMTS13 относится к плазменным белкам, расщепляющим высокомолекулярный фактор фон Виллебранда. Стандартное лечение иТТП предполагает применение терапевтического плазмообмена, каплацизумаба и иммуносупрессивной терапии с включением глюкокортикоидов и ритуксимаба. В настоящей публикации представлено первое в России клиническое наблюдение эффективного использования даратумумаба у пациентки 51 года с рефрактерным течением иТТП. Заболевание манифестировало с гемолитической анемии, глубокой тромбоцитопении с выраженными неврологическими нарушениями. Активность ADAMTS13 составила 0 %, титр ингибитора ADAMTS13 составил 3 единицы Бетесда. Стандартная триплет-терапия с последующим добавлением бортезомиба привела к нормализации числа тромбоцитов, прекращению гемолиза, регрессии неврологической симптоматики. В то же время при исследовании крови сохранялась нулевая активность ADAMTS13 и продолжал определяться ингибитор плазменного белка. Отсутствия ингибитора и увеличения активности ADAMTS13 до 45 %, что соответствует полной ремиссии

Clinical oncohematology. 2025;18(3):270–6

ONCO clinical HEMATOLOGY

CASE REPORTS

https://doi.org/10.21320/2500-2139-2025-18-3-270-276

Successful Treatment of Refractory Immune Thrombotic Thrombocytopenic Purpura with Daratumumab

E.E. Klebanova, G.M. Galstyan, S.Yu. Mamleeva, D.K. Bessmertnyy, Z.T. Fidarova, E.N. Parovichnikova

National Research Center for Hematology,
4 Novyi Zykovskii pr-d, Moscow, Russian Federation, 125167

ABSTRACT

Immune-mediated thrombotic thrombocytopenic purpura (iTTP) is a rare life-threatening disease manifested by thrombocytopenia, microangiopathic hemolytic anemia, and impaired functions of organs and systems due to the thrombosis of small arteries. The basis of the disease lies in the production of autoantibodies that eliminate or inhibit the activity of metalloproteinase ADAMTS13 (A Disintegrin and Metalloprotease with ThromboSpondin type 1 repeats, member 13). ADAMTS13 is one of the plasma proteins that cleave the high-molecular-weight von Willebrand factor. The standard iTTP treatment includes therapeutic plasma exchange, caplacizumab administration, and immunosuppressive therapy with glucocorticoids and rituximab. The present paper documents the first case report in Russia demonstrating the effective use of daratumumab in a 51-year-old female patient with refractory iTTP. The disease manifested with hemolytic anemia and deep thrombocytopenia with pronounced neurological disorders. The ADAMTS13 activity was 0 %, ADAMTS13 inhibitor titer was 3 units by Bethesda. As a result of the standard triplet therapy followed by addition of bortezomib, the thrombocyte count returned to normal, hemolysis ceased, and neurological symptoms regressed. At the same time, the hematological analysis showed zero activity of ADAMTS13 as well as persistent plasma protein inhibitor. The absence of this inhibitor and an increase of ADAMTS13 activity to 45 %, which correspond to complete iTTP remission, were achieved only after daratumumab administration. The paper comprehensively discusses the central features of the clinical case report and

© «Практическая медицина» 2025. Данная статья распространяется на условиях «открытого доступа», в соответствии с лицензией CC BY-NC-SA 4.0 («Attribution-NonCommercial-ShareAlike» / «Атрибуция-Некоммерчески-СохранениеУсловий» 4.0), которая разрешает неограниченное некоммерческое использование, распространение и воспроизведение на любом носителе при условии указания автора и источника. Чтобы ознакомиться с полными условиями данной лицензии на русском языке, посетите сайт: https://creativecommons.org/licenses/by-nc-sa/4.0/deed.ru

иТТП, удалось достичь только после назначения даратумумаба. В статье подробно обсуждаются особенности клинического наблюдения, возможные механизмы действия различных препаратов, которые применяются в лечении этого грозного заболевания.

КЛЮЧЕВЫЕ СЛОВА: тромботическая тромбоцитопеническая пурпура, ADAMTS13, плазмообмен, ритуксимаб, бортезомиб, даратумумаб.

Получено: 6 марта 2025 г.
Принято в печать: 8 июня 2025 г.

Для переписки: Геннадий Мартинович Галстян, д-р мед. наук, Новый Зыковский пр-д, д. 4, Москва, Российская Федерация, 125167; e-mail: gengalst@gmail.com

Для цитирования: Клебанова Е.Е., Галстян Г.М., Мамлеева С.Ю. и др. Успешный опыт применения даратумумаба при рефрактерной иммунной тромботической тромбоцитопенической пурпуре. Клиническая онкогематология. 2025;18(3):270–6. doi: 10.21320/2500-2139-2025-18-3-270-276.

possible action mechanisms of various drugs used for the treatment of this life-threatening disease.

KEYWORDS: thrombotic thrombocytopenic purpura, ADAMTS13, plasma exchange, rituximab, bortezomib, daratumumab.

Received: March 6, 2025
Accepted: June 8, 2025

For correspondence: Gennadii Martinovich Galstyan, MD, PhD, 4 Novyi Zykovskii pr-d, Moscow, Russian Federation, 125167; e-mail: gengalst@gmail.com

For citation: Klebanova E.E., Galstyan G.M., Mamleeva S.Yu., et al. Successful Treatment of Refractory Immune Thrombotic Thrombocytopenic Purpura with Daratumumab. Clinical oncohematology. 2025;18(3):270–6. (In Russ). doi: 10.21320/2500-2139-2025-18-3-270-276.

ВВЕДЕНИЕ

Иммуноопосредованная тромботическая тромбоцитопеническая пурпура (иТТП) — это угрожающее жизни редкое заболевание, проявляющееся тромбоцитопенией, микроангиопатической гемолитической анемией и нарушением функций органов и систем вследствие тромбоза мелких артерий. В основе болезни лежит выработка аутоантител, элиминирующих или ингибирующих активность металлопротеиназы ADAMTS13 (A Disintegrin and Metalloprotease with ThromboSpondin type 1 repeats, member 13). ADAMTS13 относится к плазменным белкам, расщепляющим высокомолекулярный фактор фон Виллебранда. Стандартные лечебные подходы к иТТП включают процедуры терапевтического плазмообмена (ТПО), назначение каплацизумаба и иммуносупрессивной терапии [1–4]. Каплацизумаб — моноклональное антитело, ингибирующее взаимодействие между А1-доменом фактора фон Виллебранда и тромбоцитами. Применение каплацизумаба позволило в 1,8 раза сократить время увеличения количества тромбоцитов [1]. Иммуносупрессивная терапия, как правило, включает глюкокортикоидные препараты и моноклональное антитело ритуксимаб, вызывающее выраженную деплецию В-лимфоцитов. Стандартный курс предполагает 4 введения ритуксимаба в дозе 375 мг/м^2 [1, 5]. Подобная схема, названная триплет-терапией, обеспечивает 100%-ю выживаемость пациентов с иТТП, способствует быстрому восстановлению числа тромбоцитов, прекращению гемолиза, регрессу неврологической и другой симптоматики. Несмотря на то что триплет-терапия позволяет в 91 % случаев получить клиническую ремиссию заболевания, примерно у 15 % пациентов не удается достичь нормализации активности ADAMTS13 [3, 5, 6]. В качестве альтернативной иммуносупрессии применяется ингибитор протеосом бортезомиб, подавляющий выработку антител плазматическими клетками. Крайне сложными остаются клинические ситуации, когда речь идет о резистентности ко всем перечисленным методам лечения. Настоящее клиническое наблюдение посвящено анализу рефрактерного течения иТТП, при котором ремиссия заболевания была достигнута только после применения даратумумаба.

КЛИНИЧЕСКОЕ НАБЛЮДЕНИЕ

Пациентка В., 1973 года рождения, заболела в августе 2024 г., когда впервые отметила появление синяков на теле. Спустя несколько дней возник эпизод потери сознания, что послужило основанием к госпитализации в районную больницу по месту жительства. При КТ головного мозга патологических изменений не обнаружено, однако в гемограмме определялась анемия (гемоглобин 88 г/л) и тромбоцитопения (тромбоциты 16 × 10^9/л). Пациентка была переведена в гематологическое отделение областной клинической больницы для дообследования и лечения. В первую очередь было выполнено исследование костного мозга, по результатам которого получено следующее заключение: гиперклеточный костный мозг представлен всеми ростками кроветворения, эритроидный росток нормобластического типа, созревание эритрокариоцитов не нарушено, гранулоцитопоэз пролифирирующий, представлен всеми переходными формами клеток, мегакариоциты разной степени зрелости без видимых нарушений.

Спустя 3 дня у пациентки возникло выраженное двигательное возбуждение, требующее седации пропофолом. По данным МРТ головного мозга диагностирован острый лакунарный ишемический инсульт в левой затылочной доле. В анализах периферической крови сохранялись двухростковая цитопения, ретикулоцитоз (гемоглобин 74 г/л, эритроциты 2,27 × 10^{12}/л,

ретикулоциты 56 ‰, тромбоциты 20 × 10^9/л), лейкоциты в пределах нормальных значений (8,26 × 10^9/л). В биохимическом анализе крови отмечено повышение концентрации общего билирубина до 41 мкмоль/л (за счет непрямого билирубина 30 мкмоль/л), свободного гемоглобина плазмы до 1,9 г/л, активности лактатдегидрогеназы (ЛДГ) до 1062 ед./л, снижение концентрации гаптоглобина до 0,09 г/л. Прямая проба Кумбса была отрицательной. При осмотре неврологом контакт с больной был затруднен, она дезориентирована во времени и пространстве, критика снижена, отмечались галлюцинации, снижение силы в левой руке и левой ноге. По совокупности клинико-лабораторных данных (геморрагический синдром, ишемический инсульт, неврологические расстройства, тромбоцитопения, гемолитическая анемия неаутоиммунного характера) был поставлен предварительный диагноз тромботической тромбоцитопенической пурпуры. Пациентка переведена в отделение реанимации и интенсивной терапии (ОРИТ) ФГБУ «НМИЦ гематологии» Минздрава России.

При поступлении в ОРИТ состояние пациентки тяжелое. Кожные покровы бледные, отмечаются множественные экхимозы, гематомы, местами обширно сливающиеся, в лобной области большая подкожная гематома, в мягких тканях ягодичной области пальпировались постинъекционные гематомы, кровоточили места пункций и катетеризации вен (рис. 1).

Больная была в состоянии оглушения, что соответствовало 11 баллам по шкале комы Глазго. При осмотре наблюдалась моторная афазия, обращенную речь понимала частично; парез взора влево, зрачки равновеликие, по средней линии, нормального размера, на свет реагировали; голова обращена вправо. Отмечался гипертонус мышц шеи, левосторонний гемипарез (1–2 балла), периодически возникали судороги в руках и ногах. Дыхание самостоятельное, через естественные дыхательные пути, SpO_2 96 % при дыхании атмосферным воздухом. При аускультации легких дыхание проводилось билатерально, ослаблено в проекции нижних долей обоих легких, жесткое, хрипов не было. Гемодинамические показатели были стабильными с тенденцией к артериальной гипертензии (АД 160/80 мм рт. ст.). По назогастральному зонду поступало застойное отделяемое. Живот был мягким, перитонеальных симптомов не было. Моча отводилась по мочевому катетеру. По данным прикроватного монитора регистрировался синусовый ритм с частотой сердечных сокращений 100 в минуту, нарушений ритма не было. При повторной МРТ выявлены очаговые изменения в затылочной доле левого полушария головного мозга, расцененные как лакунарный очаг инфаркта головного мозга в острейшей/острой стадии, единичные очаги глиоза вещества головного мозга, очаги микроангиопатии. На электроэнцефалограмме отмечались признаки судорожной активности.

В лабораторных показателях выявлены признаки неиммунного гемолиза (отрицательная прямая проба Кумбса, анемия, ретикулоцитоз, шистоцитоз, повышение активности ЛДГ, уровня билирубина за счет непрямой фракции). У пациентки определялась глубокая тромбоцитопения, причем на автоматическом анализаторе крови число тромбоцитов

Рис. 1. Внешний вид пациентки В. при поступлении в ОРИТ

Fig. 1. Female patient V. on admission to the intensive care unit

значительно превышало значение, полученное при подсчете по Фонио (64 *vs* 9 × 10^9/л), что объясняется наличием в крови большого количества шистоцитов, которые автоматический счетчик крови ошибочно расценивал как тромбоциты [7] (табл. 1). Методом иммуноферментного анализа (ИФА) с помощью наборов Technozym® (Technoclone GmbH, Австрия) была исследована активность ADAMTS13 на иммунологическом анализаторе Multiskan FC (Thermo Fisher Scientific, США), которая составила 0 % Методом смешивания [8] выявлен ингибитор ADAMTS13 в титре 3 единицы Бетесда, что подтвердило диагноз иТТП.

Согласно существующим клиническим рекомендациям, было инициировано лечение преднизолоном в дозе 1 мг/кг/сут (70 мг/сут) и проводился ТПО. Учитывая тяжесть состояния пациентки, в первые сутки выполнены 2 процедуры ТПО, при каждой из которых заменено по 4000 мл плазмы. Был назначен каплацизумаб (10 мг внутривенно перед первым ТПО и 10 мг подкожно после ТПО, затем ежедневно по 10 мг подкожно). В связи с психомоторным и двигательным возбуждением пациентка получала кветиапин (50 мг/сут), галоперидол (10 мг/сут), противосудорожный препарат леветирацетам (2000 мг/сут). Всего выполнено 5 процедур ТПО с суммарной заменой 19 500 мл плазмы (рис. 2).

В результате проводимой терапии спустя 5 дней число тромбоцитов крови повысилось до 285 × 10^9/л, нормализовалась активность ADAMTS13. Больная стала контактной, адекватной, ориентированной во

Таблица 1. Лабораторные показатели у пациентки при манифестации иТТП

Показатель	Результат	Референсные значения
Гемоглобин, г/л	74	120–140
Эритроциты, $\times 10^{12}$/л	2,27	4,5–5,4
Ретикулоциты, %	17,7	0,2–1,2
Ретикулоциты, $\times 10^{9}$/л	397	20–100
Шистоциты, %	1,8	0–0,2
Лейкоциты, $\times 10^{9}$/л	8,26	4–9
Тромбоциты (автоматический счетчик), $\times 10^{9}$/л	64	150–320
Тромбоциты (по Фонио), $\times 10^{9}$/л	9	180–320
Общий белок	64	65–85
АСТ, ед./л	36	5–31
АЛТ, ед./л	24	5–34
ЛДГ	1062	0–247
Свободный гемоглобин плазмы, г/л	1,9	0–0,07
Гаптоглобин, г/л	0,09	0,33–2,5
Креатинин, мкмоль/л	58	62–102
Общий билирубин, мкмоль/л	41	3–21
Непрямой билирубин, мкмоль/л	30	1,7–16,0
Прямая проба Кумбса	Отрицательная	Отрицательная
Тропонин, пг/мл	42	0–11,6

АЛТ — аланинаминотрансфераза; АСТ — аспартатаминотрансфераза; ЛДГ — лактатдегидрогеназа; иТТП — иммуноопосредованная тромботическая тромбоцитопеническая пурпура.

времени и пространстве. Антипсихотропная терапия отменена. Процедуры ТПО были завершены, инициирована терапия ритуксимабом в дозе 375 мг/м^2 еженедельно, продолжено введение каплацизумаба и преднизолона. С целью профилактики пневмоцистной пневмонии на фоне продолжающейся иммуносупрессии применялся сульфаметоксазол/триметоприм в профилактической дозе. После 4 введений ритуксимаба была достигнута полная деплеция В-клеток: количество В-лимфоцитов CD20+ уменьшилось с 1623,555 до 0 кл./мкл после первого цикла лечения ритуксимабом. Тем не менее активность ADAMTS13 составляла 0 %. В то же время число тромбоцитов сохранялось нормальным и даже повышенным, признаки гемолиза отсутствовали, терапия каплацизумабом и преднизолоном была продолжена (см. рис. 2). Несмотря на достигнутую В-клеточную деплецию, было принято решение повторить 4 еженедельных введения ритуксимаба в прежней дозе, однако это также не привело к повышению активности ADAMTS13 (см. рис. 2). Для деплеции резидуальных плазматических клеток был назначен бортезомиб в дозе 1,3 мг/м^2 подкожно по принятой стандартной схеме (в 1, 4, 8 и 11-й дни терапии). Данное лечение признано неэффективным, поскольку энзимная ремиссия не была достигнута. Учитывая длительную иммуносупрессию и высокий риск развития инфекционных осложнений, доза преднизолона была уменьшена.

С целью полностью подавить ингибирующие аутоантитела и восстановить нормальную активность

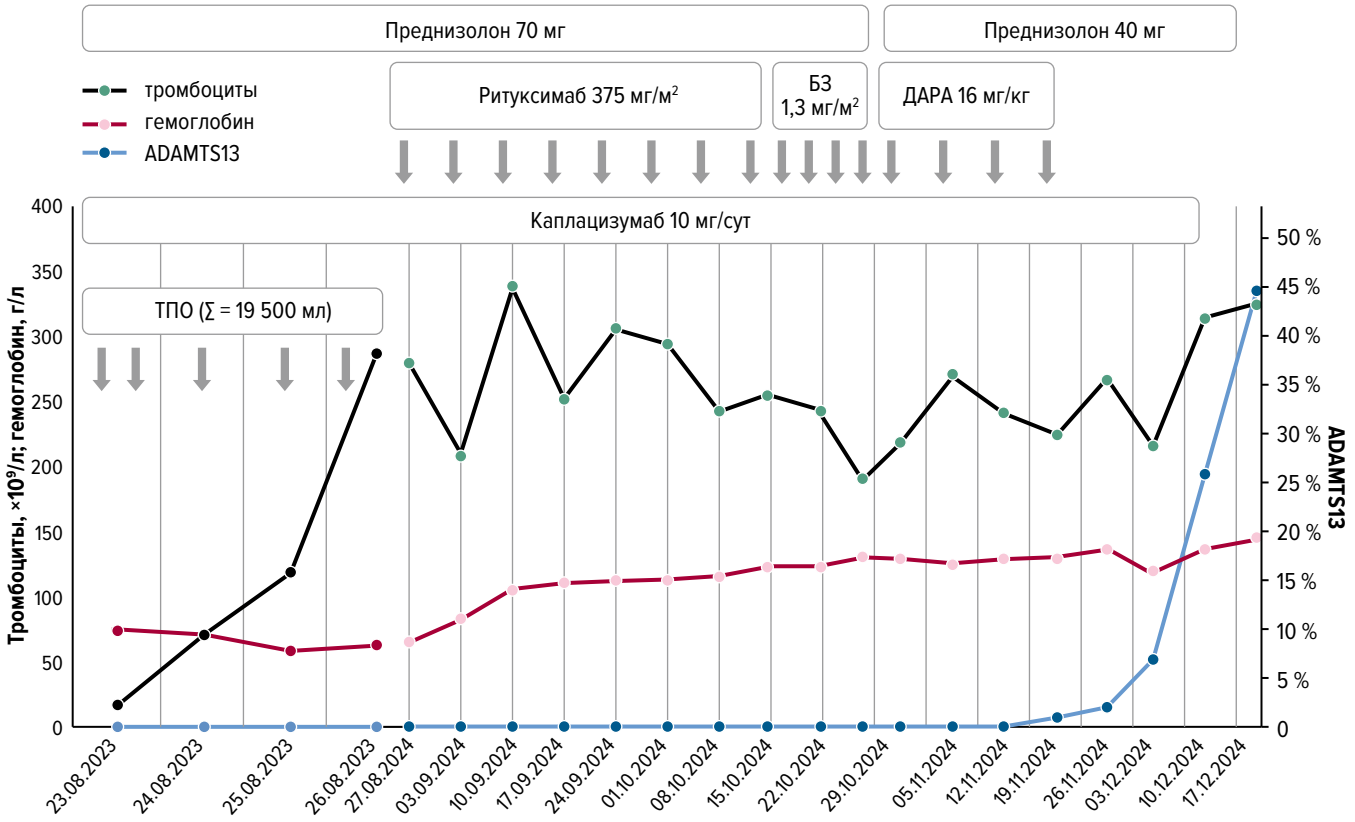

Рис. 2. Схема лечения пациентки В. с ТПП
БЗ — бортезомиб; ДАРА — даратумумаб; ТПО — терапевтический плазмообмен.

Fig. 2. Treatment regimen for female patient V. with TTP
БЗ — bortezomib; ДАРА — daratumumab; ТПО — therapeutic plasma exchange.

ADAMTS13 было принято решение о назначении моноклональных анти-CD38-антител. Даратумумаб вводился внутривенно в дозе 16 мг/кг еженедельно, терапия проводилась без осложнений. После 4-го введения препарата отмечено увеличение активности ADAMTS13 до 2 %, спустя 2 нед. после завершения терапии даратумумабом активность ADAMTS13 составила 26 %. Была подтверждена частичная ремиссия иТТП, терапия каплацизумабом завершена. Спустя еще неделю активность ADAMTS13 составила уже 45 %, дозу преднизолона постепенно снижали до полной его отмены. Пациентка в удовлетворительном состоянии была выписана из стационара.

Спустя 2 мес. проведено повторное обследование: показатели крови сохранялись в пределах нормы (тромбоциты — 371 × 10^9/л, гемоглобин — 145 г/л, шизоциты не выявлены), неврологическая симптоматика полностью регрессировала, активность ADAMST13 в плазме составляла 89 %, ингибитор ADAMTS13 не определялся. Таким образом, была констатирована полная ремиссия заболевания.

ОБСУЖДЕНИЕ

В данной публикации представлен первый в России успешный опыт применения даратумумаба для лечения рефрактерной иТТП. Следует отметить, что понятие рефрактерности при иТТП эволюционировало с течением времени. Два десятилетия назад считали, что рефрактерная форма иТТП встречается в 10 % случаев [9]. Под этим понятием подразумевались персистирующая тромбоцитопения (тромбоциты < 50 × 10^9/л), повышение сывороточной активности ЛДГ > 1,5 нормы, сохраняющиеся, несмотря на пять проведенных процедур ТПО [10]. С внедрением в клиническую практику каплацизумаба было показано, что нормализация количества тромбоцитов и прекращение гемолиза достигаются примерно за 4 дня после назначения препарата [5]. Однако такое клиническое благополучие возникает не вследствие повышения активности ADAMTS13, а за счет блокады A1-домена фактора фон Виллебранда [3].

Ранее в исследовании было показано, что в случае применения ТПО, глюкокортикоидов и ритуксимаба, т. е. без каплацизумаба, медиана времени до нормализации количества тромбоцитов составляет 12 дней [6]. Поскольку каплацизумаб не влияет на активность металлопротеиназы ADAMTS13, то в случае отмены препарата сохраняется высокий риск рецидива тромбоцитопении и гемолиза. Это наглядно продемонстрировано в исследования HERCULES [3]: у 6 из 17 пациентов, у которых каплацизумаб был отменен при активности ADAMTS13 < 10 %, вскоре возник рецидив иТТП. Эти данные послужили основанием для введения понятий частичной и полной ремиссии иТТП, которая определяется не только по количеству тромбоцитов и лабораторным признакам гемолиза, но и, прежде всего, по активности ADAMTS13.

Под частичной ремиссией предложено понимать активность ADAMTS13 ≥ 20 %, а под полной ремиссией — активность ADAMTS13 выше нижней границы нормы [11]. Этот показатель должен определять основную цель проводимой терапии, которая заключается в достижении именно полной ремиссии по активности ADAMTS13, а не только клинического улучшения. Следует отметить, что лабораторная норма активности ADAMTS13 различается в зависимости от методов ее определения (FRET, ИФА, люминесцентный метод и др.). Для ИФА, который использовался в настоящем клиническом наблюдении, согласно инструкции производителя, нижняя граница соответствует 40 %, т. е. полная ремиссия заболевания может быть констатирована при активности ADAMTS13 ≥ 40 %.

У 79 % пациентов с иТТП для достижения полной ремиссии оказалось достаточным 4 введения ритуксимаба, в 4 % случаев потребовалось 6 введений, у 8 пациентов — 8 введений препарата [5]. В нашем клиническом случае после 8 введений ритуксимаба не удалось достичь даже частичной ремиссии заболевания. Следующей линией терапии при рефрактерности к стандартному триплету представляется назначение ингибиторов протеасом бортезомиба. Данный препарат в отличие от ритуксимаба вызывает деплецию плазматических клеток как источника возможной выработки антител.

Авторы из Техасского университета [12] представили клиническое наблюдение за 8 пациентами с иТТП, у которых после терапии ритуксимабом не была получена ремиссия и для ее достижения потребовалось назначение бортезомиба. Кроме того, они проанализировали опубликованные до ноября 2022 г. научные статьи и нашли 21 публикацию, в которой приведены данные о 28 пациентах с иТТП, которым после неэффективной терапии ритуксимабом понадобилось назначение бортезомиба. На основании собственных и литературных данных авторы [12] констатировали, что ремиссия после добавления к лечению бортезомиба была достигнута в 72 % случаев [12]. В большинстве случаев был выбран режим, который применяется в лечении множественной миеломы (1,3 мг/$м^2$ подкожно в 1, 4, 8 и 11-й дни) [13]. Однако в нашем клиническом наблюдении терапия бортезомибом оказалась неэффективной, активность ADAMTS13 оставалась низкой. В литературе имеются многочисленные сообщения о высокой эффективности программ, включающих даратумумаб, в сравнении с бортезомиб-содержащими режимами при лечении различных плазмоклеточных опухолей [14–16]. Добавление даратумумаба к комбинации бортезомиба и дексаметазона значительно увеличивало показатели безрецидивной выживаемости у пациентов с рецидивами и рефрактерным течением множественной миеломе [15].

В литературе встречаются единичные сообщения о применении даратумумаба у пациентов с рефрактерным вариантом иТТП. В работе J. van den Berg и соавт. [17] представлены наблюдения мужчины с третьим рецидивом иТТП и женщины с впервые выявленной иТТП, у которых имело место рефрактерное течение заболевания. Первому пациенту выполнено 7 процедур ТПО, второй — 15. Оба больных получали каплацизумаб, глюкокортикоиды, 4 введения ритуксимаба, что, однако, не привело к уменьшению

титра ингибирующих аутоантител и к повышению активности ADAMTS13. Пациентам был назначен даратумумаб по 16 мг внутривенно 1 раз в неделю. Мужчине понадобились 4 введения препарата, женщине — 6 введений, после чего ингибитор ADAMTS13 перестал определяться и активность ADAMTS13 нормализовалась.

В другом клиническом наблюдении [18] также приводятся данные 2 пациентов с рефрактерной формой иТТП. Оба получали лечение ТПО, каплацизумабом, глюкокортикоидами, ритуксимабом (6 и 8 введений), бортезомибом, микофенолата мофетилом, 1 пациент принимал еще циклоспорин. Однако, несмотря на проводимое лечение, сохранялась низкая активность ADAMTS13 и выявлялся ингибитор к данному плазменному белку. Полная ремиссия была достигнута после 2 и 4 введений даратумумаба соответственно. Авторы делают вывод, что моноклональное антитело даратумумаб приводит к истощению сохранившихся после терапии бортезомибом патогенных плазматических клеток CD38+, продуцирующих антитела к ADAMTS13.

Другой особенностью нашего клинического наблюдения был персонализированный подход к длительности терапии каплацизумабом. Согласно исследованию HERCULES, применение каплацизумаба должно продолжаться не менее 30 дней после последней процедуры ТПО [3, 19, 20]. В настоящем наблюдении общая продолжительность терапии каплацизумабом была значительно больше и составила 111 дней. Мы предполагали, что отмена каплацизумаба в условиях недостижения хотя бы частичной ремиссии (> 20 %) по активности ADAMTS13 ассоциируется с высоким риском рецидива заболевания. Это подтверждают данные исследований, которые подчеркивают необходимость соблюдения принципа индивидуализации терапии каплацизумабом у пациентов с иТТП [5, 21–24].

ЗАКЛЮЧЕНИЕ

Таким образом, в настоящем клиническом наблюдении терапия даратумумабом привела к быстрой нормализации активности ADAMTS13 у пациентки с рефрактерным течением иТТП. Необходимы дополнительные исследования долгосрочной эффективности и безопасности терапии даратумумабом у данной сложной категории пациентов.

УВЕДОМЛЕНИЯ / ACKNOWLEDGMENT

ПОТЕНЦИАЛЬНЫЕ КОНФЛИКТЫ ИНТЕРЕСОВ. Авторы заявляют об отсутствии конфликтов интересов. Препарат каплацизумаб был предоставлен бесплатно в рамках программы раннего доступа компании «Санофи». Компания «Санофи» не принимала участия в разработке, сборе, анализе, интерпретации данных, но ей была предоставлена возможность ознакомиться с публикацией до ее представления. Решение о публикации было принято авторами.

DISCLOSURE. Authors declare no conflicts of interest. Kaplacizumab was provided free of charge as part of Sanofi's early access program. Sanofi was not involved in the study design, data collection, analysis, or interpretation, but it was allowed to read the manuscript before submitting it. The decision on publication was made by the authors.

ИСТОЧНИКИ ФИНАНСИРОВАНИЯ. Исследование не имело спонсорской поддержки.

FUNDING. This study received no external financial support.

ВКЛАД АВТОРОВ. Все авторы подтверждают соответствие своего авторства, согласно международным критериям ICMJE. При этом наибольший вклад распределен следующим образом.
Концепция и дизайн: Г.М. Галстян, Е.Н. Паровичникова, Е.Е. Клебанова.
Сбор и обработка данных: Е.Е. Клебанова, С.Ю. Мамлеева, Д.К. Бессмертный, З.Т. Фидарова, Г.М. Галстян.
Предоставление материалов исследования: все авторы.
Анализ и интерпретация данных: Е.Е. Клебанова, Г.М. Галстян, Е.Н. Паровичникова.
Подготовка рукописи: Е.Е. Клебанова, Г.М. Галстян.
Окончательное одобрение рукописи: все авторы.

AUTHOR CONTRIBUTION. All authors meet the ICMJE criteria for authorship and declare their special contribution as follows:
Conception and design: G.M. Galstyan, E.N. Parovichnikova, E.E. Klebanova.
Data collection and processing: E.E. Klebanova, S.Yu. Mamleeva, D.K. Bessmertnyy, Z.T. Fidarova, G.M. Galstyan.
Research materials provision: all authors.
Data analysis and interpretation: E.E. Klebanova, G.M. Galstyan, E.N. Parovichnikova.
Manuscript writing: E.E. Klebanova, G.M. Galstyan.
Final approval of manuscript: all authors.

СОГЛАСИЕ НА ПУБЛИКАЦИЮ. От пациентки получено письменное информированное согласие на публикацию.

CONSENT FOR PUBLICATION. Written informed consent for publication was obtained from the patient.

ЭТИЧЕСКОЕ ОДОБРЕНИЕ. Исследование было одобрено локальным этическим комитетом ФГБУ «НМИЦ гематологии» МЗ РФ 22.10.2020 г. (протокол № 4490-6).

ETHICS APPROVAL. This study was approved by the local Ethics Committee of the National Research Center for Hematology 22.10.2020 (protocol #4490-6).

ORCID

Е.Е. Клебанова — https://orcid.org/0000-0002-8141-9422

Г.М. Галстян — https://orcid.org/0000-0001-8818-8949

С.Ю. Мамлеева — https://orcid.org/0000-0003-1492-1735

Д.К. Бессмертный — https://orcid.org/0000-0001-5905-7237

З.Т. Фидарова — https://orcid.org/0000-0003-0934-6094

Е.Н. Паровичникова — https://orcid.org/0000-0001-6177-3566

ЛИТЕРАТУРА / REFERENCES

1. Coppo P, Bubenheim M, Azoulay E, et al. A regimen with caplacizumab, immunosuppression, and plasma exchange prevents unfavorable outcomes in immune-mediated TTP. Blood. 2021;137(6):733–42. doi: 10.1182/blood.2020008021.

2. Peyvandi F, Scully M, Kremer Hovinga JA, et al. Caplacizumab for acquired thrombotic thrombocytopenic purpura. N Engl J Med. 2016;374(6):511–22. doi: 10.1056/NEJMoa1505533.

3. Scully M, Cataland SR, Peyvandi F, et al. Caplacizumab Treatment for Acquired Thrombotic Thrombocytopenic Purpura. N Engl J Med. 2019;380(4):335–46. doi: 10.1056/nejmoa1806311.

4. Knoebl P, Cataland S, Peyvandi F, et al. Efficacy and safety of open-label caplacizumab in patients with exacerbations of acquired thrombotic thrombocytopenic purpura in the HERCULES study. J Thromb Haemost. 2020;18(2):479–84. doi: 10.1111/jth.14679.

5. Galstyan GM, Klebanova E, Mamleeva S, et al. Tailored Treatment of Immune Thrombotic Thrombocytopenic Purpura. Semin Thromb Hemost. 2024:18–21. doi: 10.1055/s-0044-1791780.

6. Scully M, McDonald V, Cavenagh J, et al. A phase 2 study of the safety and efficacy of rituximab with plasma exchange in acute acquired thrombotic thrombocytopenic purpura. Blood. 2011;118(7):1746–53. doi: 10.1182/blood-2011-03-341131.

7. Галстян Г.М., Налбандян С.А., Двирнык В.Н. и др. Ложное определение количества тромбоцитов крови при внутрисосудистом гемолизе. Анестезиология и реаниматология. 2019;(4):61–7. doi: 10.17116/anaesthesiology201904161. [Galstyan G.M., Nalbandyan S.A., Dvirnyk V.N., et al. Spuriously high platelet counts caused by intravascular haemolysis. Russian Journal of Anesthesiology and Reanimatology. 2019;(4):61-7. doi: 10.17116/anaesthesiology201904161. (In Russ)]

8. Долгов В.В., Свирин П.В. Лабораторная диагностика нарушений гемостаза. М. — Тверь: Триада, 2005. 227 с. [Dolgov V.V., Svirin P.V. Laboratornaya diagnostika narushenii gemostaza. (Laboratory diagnosis of hemostasis disorders.) Moscow-Tver: Triada Publ.; 2005. 227 p. (In Russ)]

9. Psaila B, Bussel JB. Refractory immune thrombocytopenic purpura: Current strategies for investigation and management. Br J Haematol. 2008;143(1):16–26. doi: 10.1111/j.1365-2141.2008.07275.x.

10. Scully M, Cataland S, Coppo P, et al. Consensus on the standardization of terminology in thrombotic thrombocytopenic purpura and related thrombotic microangiopathies. J Thromb Haemost. 2017;15(2):312–22. doi: 10.1111/jth.13571.

11. Cuker A, Cataland SR, Coppo P, et al. Redefining Outcomes in Immune TTP: an International Working Group Consensus Report. Blood. 2021;137(14):1855–61. doi: 10.1182/blood.2020009150.

12. Lee NCJ, Yates S, Rambally S, et al. Bortezomib in relapsed/refractory immune thrombotic thrombocytopenic purpura: A single-centre retrospective cohort and systematic literature review. Br J Haematol. 2024;204(2):638–43. doi: 10.1111/bjh.19035.

13. Maschan A, Petrova U, Kalinina I, et al. Bortezomib induces long-term remission in children with immune thrombotic thrombocytopenic purpura, refractory to plasma exchange, glucocorticoids, and rituximab: A report on two cases. Pediatr Blood Cancer. 2021;68(4):e28818. doi: 10.1002/PBC.28818.

14. Katodritou E, Kastritis E, Dalampira D, et al. Improved survival of patients with primary plasma cell leukemia with VRd or daratumumab-based quadruplets: A multicenter study by the Greek myeloma study group. Am J Hematol. 2023;98(5):730–8. doi: 10.1002/ajh.26891.

15. Palumbo A, Chanan-Khan A, Weisel K, et al. Daratumumab, Bortezomib, and Dexamethasone for Multiple Myeloma. New Engl J Med. 2016;375(8):754–66. doi: 10.1056/nejmoa1606038.

16. Tang W, Zhang L, Zheng Y, et al. Daratumumab-based immunotherapy vs. lenalidomide, bortezomib and dexamethasone in transplant-ineligible newly diagnosed multiple myeloma: a systemic review. Front Oncol. 2024;14:1286029. doi: 10.3389/fonc.2024.1286029.

17. Van den Berg J, Hovinga JAK, Pfleger C, et al. Daratumumab for immune thrombotic thrombocytopenic purpura. Blood Adv. 2022;6(3):993–7. doi: 10.1182/bloodadvances.2021005124.

18. Aggarwal A, White D, Pavord S, et al. Daratumumab for refractory immune-mediated thrombotic thrombocytopenic purpura. Br J Haematol. 2023;202(2):429–33. doi: 10.1111/bjh.18854.

19. Tran TB, Boyce J, Mitchell H, et al. Real-world Experience of Caplacizumab for Adolescents in the First-line Setting: Case Reports. J Pediatr Hematol Oncol. 2023;45(8):E1031–4. doi: 10.1097/MPH.0000000000002716.

20. Djulbegovic M, Tong J, Xu A, et al. Adding caplacizumab to standard of care in thrombotic thrombocytopenic purpura: a systematic review and meta-analysis. Blood Adv. 2023;7(10):2132–42. doi: 10.1182/bloodadvances.2022008443.

21. Coppo P, Cuker A, George JN. Thrombotic thrombocytopenic purpura: Toward targeted therapy and precision medicine. Res Pract Thromb Haemost. 2018;3(1):26–37. doi: 10.1002/RTH2.12160.

22. Mazepa M, Masias C, Chaturvedi S. How targeted therapy disrupts the treatment paradigm for acquired TTP: the risks, benefits, and unknowns. Blood. 2019;134(5):415–20.

23. Клебанова Е.Е., Галстян Г.М., Мамлеева С.Ю. и др. Способ лечения приобретенной тромботической тромбоцитопенической пурпуры, основанный на достижении целевых показателей активности ADAMTS13 в плазме крови. Патент № 2813436C1 от 02.12.2024. [Klebanova E.E., Galstyan G.M., Mamleeva S.Yu. et al. Sposob lecheniya priobretennoi tromboticheskoi trombotsitopenicheskoi purpury, osnovannyi na dostizhenii tselevykh pokazatelei aktivnosti ADAMTS13 v plazme krovi. (Treatment method for acquired thrombotic thrombocytopenic purpura based on achieving plasma ADAMTS13 activity targets.) Patent No. 2813436C1 dated 02.12.2024. (In Russ)]

24. Yates SG, Hofmann SL, Ibrahim IF, et al. Tailoring caplacizumab administration using ADAMTS13 activity for immune-mediated thrombotic thrombocytopenic purpura. Blood VTH. 2024;1(3):100010. doi: 10.1016/j.bvth.2024.100010.