Клиническая онкогематология. 2025;18(3):209–17

Clinical oncohematology. 2025;18(3):209–17

ОНКО клиническая ГЕМАТОЛОГИЯ

ONCO clinical HEMATOLOGY

ЛИМФОИДНЫЕ ОПУХОЛИ

LYMPHOID TUMORS

https://doi.org/10.21320/2500-2139-2025-18-3-209-217

https://doi.org/10.21320/2500-2139-2025-18-3-209-217

Первичная медиастинальная (тимическая) В-крупноклеточная лимфома и классическая лимфома Ходжкина: редкое клиническое наблюдение синхронных лимфоидных опухолей

Л.А. Крамынин[1], С.С. Елхова[1], А.Г. Колготина[1], Л.В. Филатова[1], И.С. Зюзгин[1], А.Л. Муравцева[1], Р.В. Грозов[2]

[1] ФГБУ «НМИЦ онкологии им. Н.Н. Петрова» Минздрава России, ул. Ленинградская, д. 68, пос. Песочный, Санкт-Петербург, Российская Федерация, 197758

[2] ФГБУ «НМИЦ им. В.А. Алмазова» Минздрава России, ул. Аккуратова, д. 2, Санкт-Петербург, Российская Федерация, 197341

РЕФЕРАТ

Комбинированные лимфопролиферативные заболевания всегда представляют редкую и сложную для трактовки клинико-иммуноморфологическую ситуацию. Единых стандартов диагностики и лечения подобных заболеваний не существует. В данной публикации описано редкое клиническое наблюдение пациентки с синхронной первичной медиастинальной (тимической) В-крупноклеточной лимфомой, представленной массивным опухолевым образованием в передневерхнем средостении, и классической лимфомой Ходжкина с поражением костей и костного мозга. Диагноз комбинированной злокачественной опухоли был поставлен на основании иммуноморфологического исследования объемного образования в средостении, позвонка L_{III} и костного мозга в двух референсных патоморфологических лабораториях. Пациентке проведено 6 циклов противоопухолевой терапии по схеме EPCH-BV-R (этопозид, преднизолон, циклофосфамид, доксорубицин, ритуксимаб с пролонгированной инфузией химиопрепаратов с заменой винкристина на брентуксимаб ведотин). Лечение оказалось высокоэффективным с приемлемым профилем токсичности. Достигнута полная ремиссия, подтвержденная позитронно-эмиссионной томографией и гистологическим исследованием костного мозга.

Primary Mediastinal (Thymic) Large B-Cell Lymphoma and Classical Hodgkin Lymphoma: A Rare Case of Synchronous Lymphoid Tumors

L.A. Kramynin[1], S.S. Elkhova[1], A.G. Kolgotina[1], L.V. Filatova[1], I.S. Zyuzgin[1], A.L. Muravtseva[1], R.V. Grozov[2]

[1] NN Petrov National Medical Cancer Research Center, 68 Leningradskaya ul., pos. Pesochnyi, Saint Petersburg, Russian Federation, 197758

[2] VA Almazov National Medical Research Center, 2 Akkuratova ul., Saint Petersburg, Russian Federation, 197341

ABSTRACT

Combined lymphoproliferative diseases always present rare and difficult-to-interpret clinical and immunomorphological situations. There are no uniform standards either for diagnosis nor for treatment of such diseases. The present paper reports a rare case of synchronous primary mediastinal (thymic) large B-cell lymphoma in a female patient with a big tumor mass in the anterior superior mediastinum and classical Hodgkin lymphoma with bone and bone marrow involvements. Combined malignancy was diagnosed after the immunomorphological analysis of the voluminous mediastinal lesion, vertebra L3, and bone marrow which had been carried out in two reference pathology laboratories. The patient received 6 chemotherapy EPCH-BV-R cycles (etoposide, prednisolone, cyclophosphamide, doxorubicin, and rituximab with prolonged infusion of chemotherapeutic agents replacing vincristine by brentuximab vedotin). The therapy proved to be highly effective with acceptable toxicity profile. Complete remission was confirmed by positron emission tomography and histological analysis of the bone marrow.

© «Практическая медицина» 2025. Данная статья распространяется на условиях «открытого доступа», в соответствии с лицензией CC BY-NC-SA 4.0 («Attribution-NonCommercial-ShareAlike» / «Атрибуция-Некоммерчески-СохранениеУсловий» 4.0), которая разрешает неограниченное некоммерческое использование, распространение и воспроизведение на любом носителе при условии указания автора и источника. Чтобы ознакомиться с полными условиями данной лицензии на русском языке, посетите сайт: https://creativecommons.org/licenses/by-nc-sa/4.0/deed.ru

КЛЮЧЕВЫЕ СЛОВА: синхронные лимфоидные опухоли, первичная медиастинальная (тимическая) В-крупноклеточная лимфома, классическая лимфома Ходжкина, брентуксимаб ведотин.

KEYWORDS: synchronous lymphoid tumors, primary mediastinal (thymic) large B-cell lymphoma, classical Hodgkin lymphoma, brentuximab vedotin.

Получено: 3 февраля 2025 г.
Принято в печать: 4 июня 2025 г.

Received: February 3, 2025
Accepted: June 4, 2025

Для переписки: Леонид Александрович Крамынин, ул. Ленинградская, д. 68, Санкт-Петербург, пос. Песочный, Российская Федерация, 197758; тел.: +7(906)277-95-21; e-mail: kramleo@yandex.ru

For correspondence: Leonid Aleksandrovich Kramynin, 68 Leningradskaya ul., pos. Pesochnyi, Saint Petersburg, Russian Federation, 197758; Tel.: +7(906)277-95-21; e-mail: kramleo@yandex.ru

Для цитирования: Крамынин Л.А., Елхова С.С., Колготина А.Г. и др. Первичная медиастинальная (тимическая) В-крупноклеточная лимфома и классическая лимфома Ходжкина: редкое клиническое наблюдение синхронных лимфоидных опухолей. Клиническая онкогематология. 2025;18(3):209–17. doi: 10.21320/2500-2139-2025-18-3-209-217.

For citation: Kramynin L.A., Elkhova S.S., Kolgotina A.G., et al. Primary Mediastinal (Thymic) Large B-Cell Lymphoma and Classical Hodgkin Lymphoma: A Rare Case of Synchronous Lymphoid Tumors. Clinical oncohematology. 2025;18(3):209–17. (In Russ). doi: 10.21320/2500-2139-2025-18-3-209-217.

ВВЕДЕНИЕ

Комбинированные лимфопролиферативные заболевания всегда представляют редкую и сложную для трактовки клинико-иммуноморфологическую ситуацию. Среди них принято выделять композитные лимфомы, когда два самостоятельных варианта лимфоидных опухолей обнаруживаются одновременно в одних и тех же тканях или органах. При дискордантных лимфомах разные морфологические варианты опухоли обнаруживаются в разных анатомических областях [1]. Кроме того, в клинической практике используются понятия синхронных (диагностируются у пациента одновременно) и метахронных (возникают последовательно, при этом часто вторая опухоль развивается на фоне лекарственного лечения первой) лимфом [2]. Композитная и дискордантная лимфомы могут происходить из единого клеточного предшественника или быть клонально не связанными заболеваниями, возникшими *de novo* [3]. Самым частым является сочетание разных вариантов неходжкинских лимфом (НХЛ) одной линейной направленности, реже встречаются комбинации классической лимфомы Ходжкина (кЛХ) и НХЛ [4]. Из всех вариантов НХЛ, возникших синхронно с ЛХ или после ее лечения, нередко диагностируется первичная медиастинальная (тимическая) В-крупноклеточная лимфома (ПМВКЛ) [5].

Следует отметить, что в отличие от медиастинальной лимфомы серой зоны, для которой типичны морфологические и иммуногистохимические признаки одновременно кЛХ и ПМВКЛ, дискордантная и композитная лимфомы представлены различным морфологическим субстратом с соответствующими для каждого варианта иммунологическими характеристиками [6, 7]. Сочетание этих двух вариантов лимфоидных опухолей у одного пациента еще раз подчеркивает существование единого клеточного предшественника и схожий патогенез кЛХ и ПМВКЛ с мутациями в генах сигнальных путей NFkB, JAK-STAT, PD-L1/PD-L2. Важно подчеркнуть, что молекулярно-генетический профиль ПМВКЛ имеет много общего с кЛХ и значительно отличается от диффузной В-крупноклеточной лимфомы [8, 9].

Единого стандарта лечения композитных и дискордантных лимфом не существует. Как правило, в терапии применяются подходы, хорошо зарекомендовавшие себя при более агрессивных вариантах; в некоторых случаях назначаются комбинации с препаратами, которые используются для лечения двух опухолей [3, 10].

В литературе представлено описание нескольких клинических наблюдений композитной ПМВКЛ и кЛХ, а также метахронной ПМВКЛ, которая возникла через несколько лет после лечения кЛХ [11]. Случаи дискордантной синхронной лимфомы с сочетанием данных нозологий носят единичный характер и вызывают большой научный и практический интерес для специалистов.

Мы представляем редкое клиническое наблюдение пациентки с дискордантной синхронной ПМВКЛ и кЛХ, у которой применение химиотерапии в комбинации с брентуксимабом ведотином и ритуксимабом оказалось эффективным.

КЛИНИЧЕСКОЕ НАБЛЮДЕНИЕ

Пациентка Х., 43 года, с октября 2023 г. предъявляла жалобы на боль в пояснице, выраженную ночную потливость. Обратилась к неврологу, назначенная симптоматическая терапия была неэффективной. В январе 2024 г. выполнена МРТ пояснично-крестцового отдела позвоночника. В теле позвонка L_{III} выявлены участки деструкции с мягкотканным компонентом и перифокальным уплотнением костной структуры. В марте 2024 г. в городском стационаре Санкт-Петербурга выполнена трепанобиопсия тела позвонка L_{III}. При гистологическом исследовании ткани в лаборатории стационара был поставлен диагноз остеомиелита, пациентка получала комбинированную антибактериальную терапию без клинического эффекта. При повторной МРТ в июне 2024 г. выявлено прогресси-

рование деструктивных изменений в позвонке L_{III}, аналогичные изменения появились в позвонке Th_{VIII} и правой боковой массе крестца.

В июле 2024 г. боль в спине заметно усилилась, пациентка обратилась в ФГБУ «НМИЦ онкологии им. Н.Н. Петрова» Минздрава России, где повторно выполнена трепанобиопсия позвонка L_{III} с КТ-навигацией. Гистологическое заключение лаборатории патоморфологии: материал представлен столбиками костной ткани с инфильтратом в межбалочных пространствах, образованным малыми лимфоцитами, гистиоцитами и эозинофильными гранулоцитами, на фоне которого определяются отдельно расположенные опухолевые Ходжкин-подобные крупные клетки. Диагностические клетки экспрессируют антигены CD30, PAX5, отрицательно окрашиваются с антителами к CD5 и CD20. Данная иммуноморфологическая картина характерна для кЛХ с поражением позвонка L_{III} (рис. 1).

В августе 2024 г. выполнена позитронно-эмиссионная томография всего тела с 5-фтордезоксиглюкозой, совмещенная с компьютерной томографией (ПЭТ-КТ с ФДГ). Максимальная степень накопления радиофармпрепарата (standardized uptake value, SUVmax) медиастинального пула крови составила 2,8, печени — 4,1. В переднем средостении было обнаружено метаболически активное опухолевое образование неоднородной структуры, с размерами 51 × 29 × 36 мм, интенсивно накапливающее радиофармпрепарат (SUVmax 23,73), которое инфильтрировало верхнюю долю левого легкого, прилежало к аорте и легочному

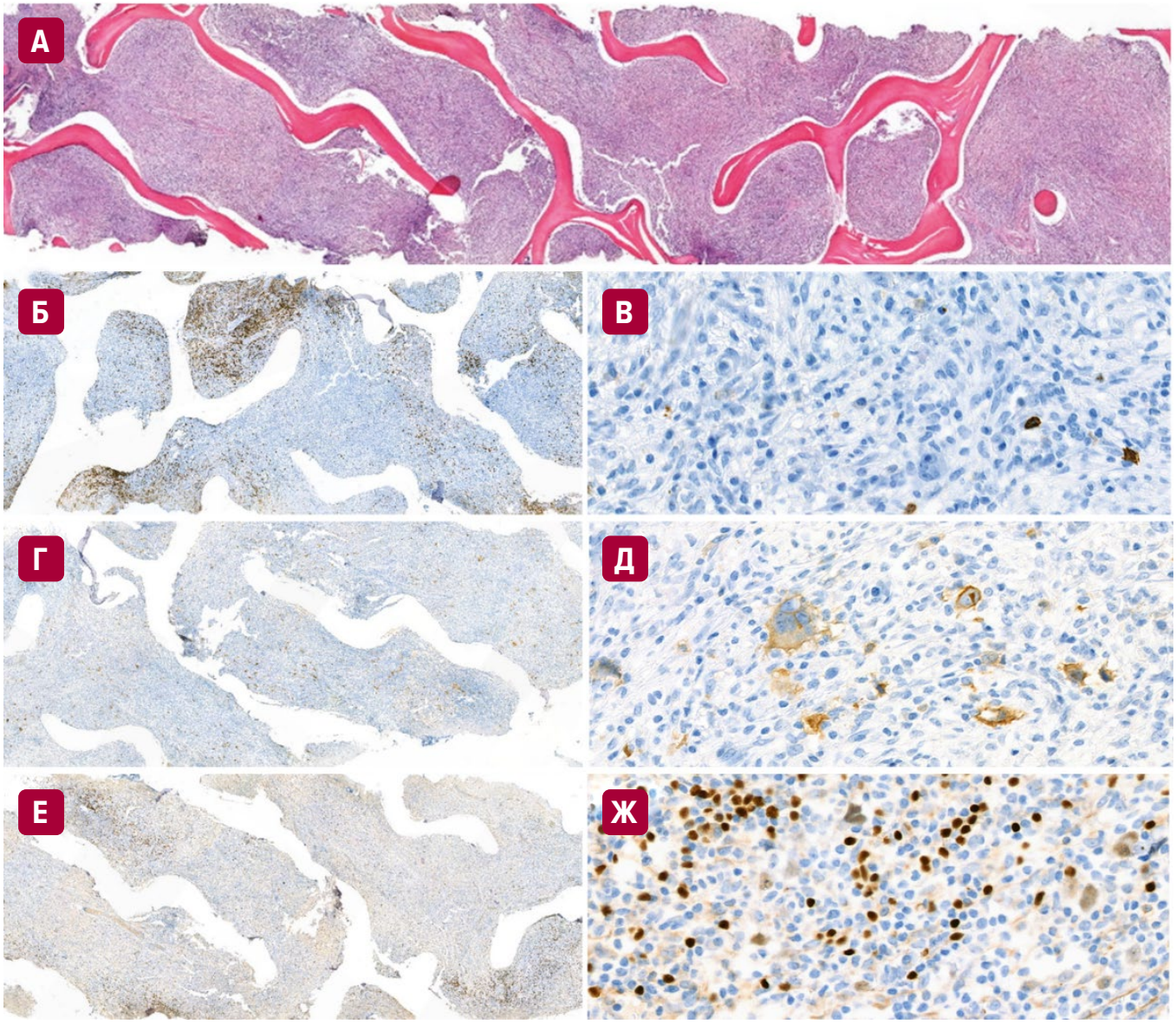

Рис. 1. Гистологическое и иммуногистохимическое исследования трепанобиоптата позвонка L_{III}. (*А*) Столбик костной ткани с инфильтратами в межбалочных пространствах. Окраска гематоксилином и эозином, ×20. Инфильтраты образованы малыми лимфоцитами, гистиоцитами и эозинофильными гранулоцитами, определяются отдельно расположенные крупные опухолевые Ходжкин-подобные клетки. При иммуногистохимическом анализе диагностические клетки CD5- и CD20-негативны (*Б*, ×50; *В*, ×630), CD30-позитивны (*Г*, ×50; *Д*, ×630), PAX5-позитивны (*Е*, ×50; *Ж*, ×630)

Fig. 1. Histological and immunohistochemical analyses of vertebra L3 biopsies. (*A*) Column of bone tissue with infiltrates in intertrabecular spaces. H&E stain, ×20. Infiltrates consist of small lymphocytes, histiocytes, and eosinophilic granulocytes, large isolated tumor Hodgkin-like cells are identified. The immunohistochemical analysis shows the diagnostic CD5- and CD20-negative cells (*Б*, ×50; *В*, ×630), CD30-positive (*Г*, ×50; *Д*, ×630) and PAX5-positive cells (*Е*, ×50; *Ж*, ×630)

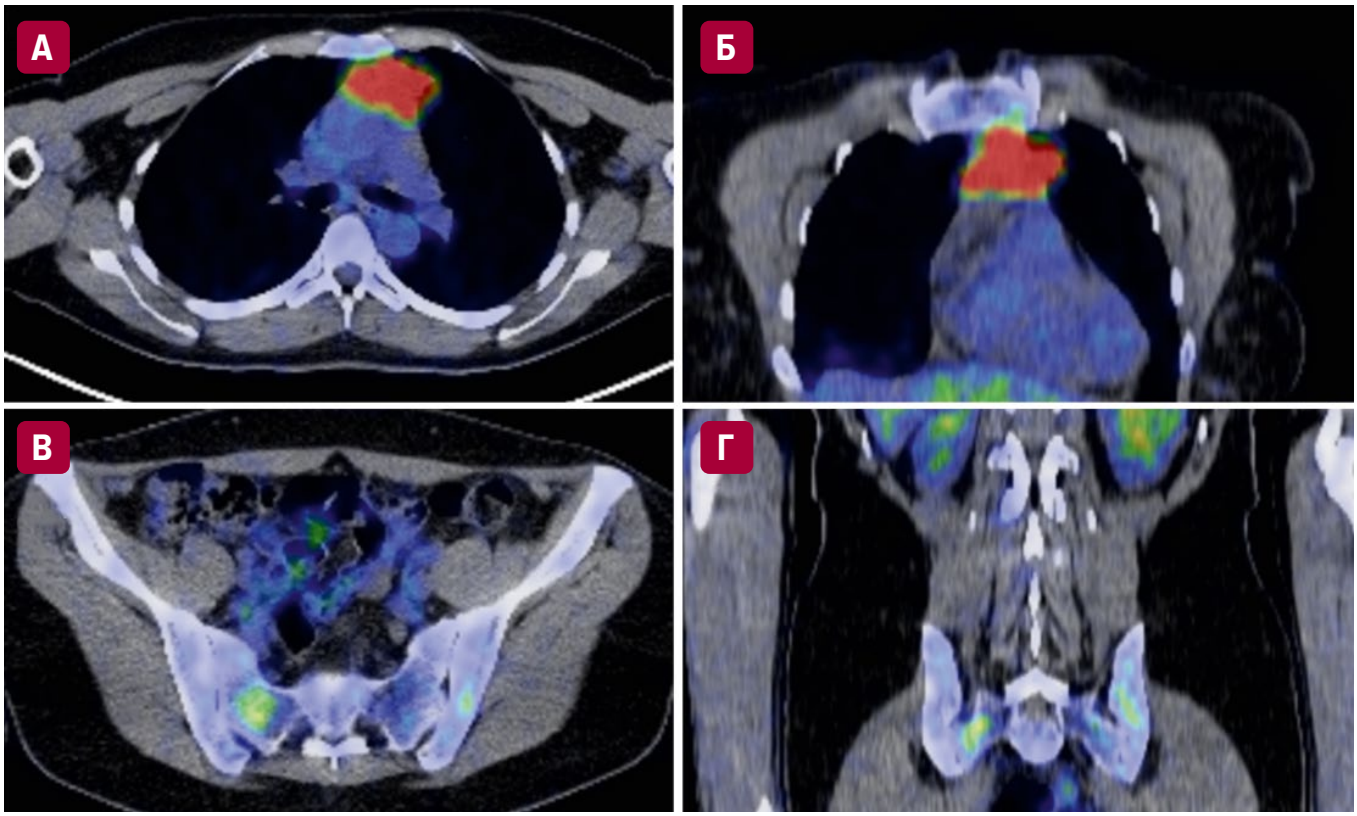

Рис. 2. ПЭТ-КТ с ФДГ до начала противоопухолевой терапии. (*А, Б*) Новообразование в передневерхнем средостении с размерами 51 × 29 × 36 мм (SUVmax 23,73) инфильтрирует верхнюю долю левого легкого, прилежит к аорте и легочному стволу. (*В, Г*) Очаг деструкции в правой боковой массе крестца с размерами 8 × 17 мм (SUVmax 4,34)

Fig. 2. FDG PET/CT prior to chemotherapy. (*А, Б*) Neoplasm of 51 × 29 × 36 mm (SUVmax 23.73) in the anterior superior mediastinum infiltrates the upper lobe of the left lung, adjacent to the aorta and pulmonary trunk. (*В, Г*) Aggressive lesion of 8 × 17 mm (SUVmax 4.34) in the right lateral mass of the sacrum

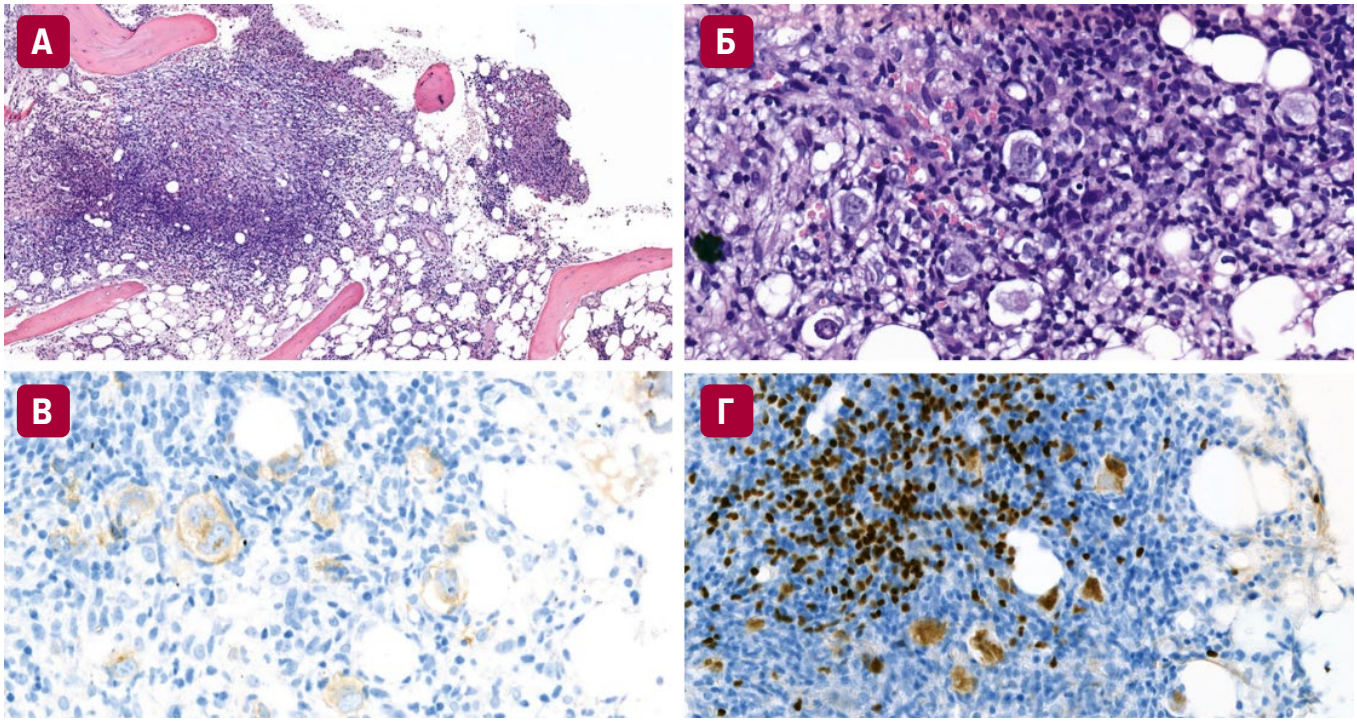

Рис. 3. Гистологическое и иммуногистохимическое исследования трепанобиоптата костного мозга. (*А*) В костномозговых полостях фокусы фиброза со смешанно-клеточной воспалительной инфильтрацией. Окраска гематоксилином и эозином, ×100. (*Б*) В инфильтрате встречаются крупные лакунарные клетки. Окраска гематоксилином и эозином, ×630. При иммуногистохимическом анализе диагностические клетки CD30-позитивны (*В*, × 630) и PAX5-позитивны (*Г*, ×400)

Fig. 3. Histological and immunohistochemical analyses of bone marrow core biopsy. (*А*) Bone marrow cavities showing fibrotic foci with mixed-cell inflammatory infiltration. H&E stain, ×100. (*Б*) Large lacunar cells in the infiltrate. H&E stain, ×630. The immunohistochemical analysis shows the diagnostic CD30-positive (*В*, ×630) and PAX5-positive cells (*Г*, ×400)

стволу, с распространением на левую плечеголовную вену. Кроме того, обнаружены небольшие увеличенные правые превертебральные лимфатические узлы до 23 × 9 мм (SUVmax 4,5). В костях скелета определялись участки деструктивных изменений с перифокальным уплотнением костной ткани: в правой боковой массе крестца — 18 × 17 мм (SUVmax 4,34), в теле позвонка L_{III} — 19 × 15 мм (SUVmax 4,04), в теле позвонка Th_{VIII} — 11 × 10 мм (SUVmax 4,19) (рис. 2).

Выполнена билатеральная биопсия костного мозга из подвздошных костей. При гистологическом исследовании трепанобиоптатов: нормоклеточный костный мозг, расположенный в костномозговых полостях, без дефицита созревания, с правильным соотношением ростков гемопоэза, фокусами фиброза со смешанно-клеточной воспалительной инфильтрацией крупными клетками по типу Ходжкина и Рид—Штернберга; поля фиброза занимают около 25 % площади костномозговых полостей. При иммуногистохимическом анализе диагностические клетки CD30- и PAX5-позитивны, что соответствует картине поражения костного мозга при кЛХ (рис. 3).

Учитывая значительную дискордантность накопления ФДГ при ПЭТ-КТ в опухоли средостения и в пораженных участках костей, выполнена трепанобиопсия новообразования средостения с КТ-навигацией. Заключение: столбики фиброзной ткани с очаговым инфильтратом из крупных лимфоидных клеток с широкой светло-эозинофильной цитоплазмой и округлыми ядрами с эксцентрично расположенным ядрышком. Опухолевые клетки положительно (ярко) окрашиваются с антителами к CD20, CD30 и PAX5, отрицательно — к CD23 и CD5, индекс пролиферативной активности Ki-67 около 50 % (рис. 4). Морфологическая картина и иммунофенотип опухоли наиболее соответствуют ПМВКЛ.

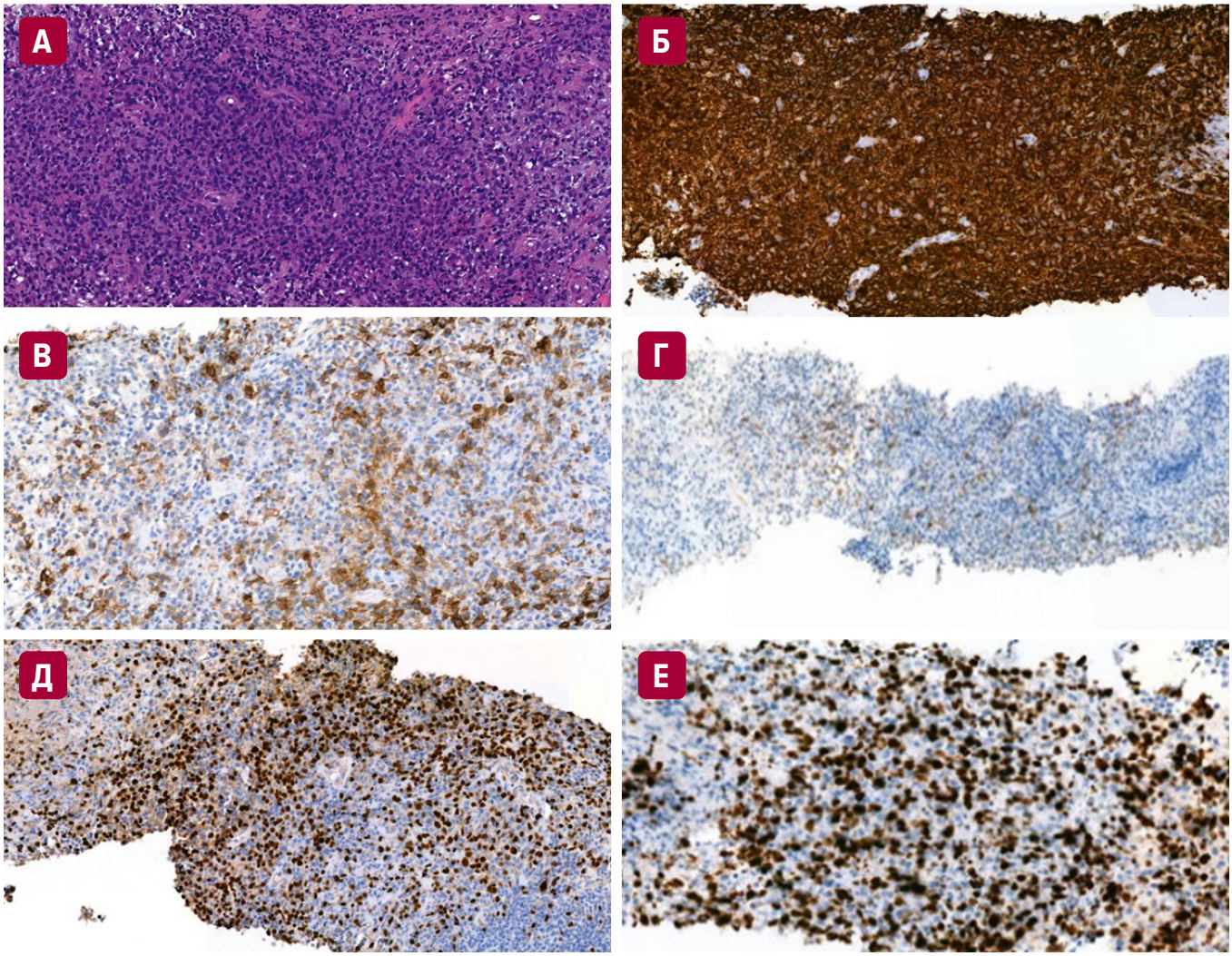

Рис. 4. Гистологическое и иммуногистохимическое исследования трепанобиоптатов новообразования средостения. (*А*) Опухоль представлена тесно расположенными лимфоидными клетками крупного и среднего размера с мелкодисперсным хроматином и эозинофильной цитоплазмой. Встречаются малочисленные одноядерные клетки, напоминающие клетки Ходжкина. Окраска гематоксилином и эозином, ×200. При иммуногистохимическом анализе опухолевые клетки интенсивно экспрессируют CD20 (*Б*, ×100), PAX5 (*В*, ×100), слабо — CD23 (*Г*, ×50). В небольшой части опухолевых клеток выявлена экспрессия CD30 (*Д*, ×200), индекс Ki-67 50 % (*Е*, ×100)

Fig. 4. Histological and immunohistochemical analyses of mediastinal neoplasm biopsies. (*A*) Tumor with large and medium-sized closely spaced lymphoid cells with finely dispersed chromatin and eosinophilic cytoplasm. Few mononuclear Hodgkin-like tumor cells. H&E stain, ×200. In the immunohistochemical analysis, tumor cells intensely express CD20 (*Б*, ×100), PAX5 (*В*, ×100), and weakly express CD23 (*Г*, ×50). A small proportion of tumor cells show CD30 expression (*Д*, ×200), Ki-67 index of 50 % (*Е*, ×100)

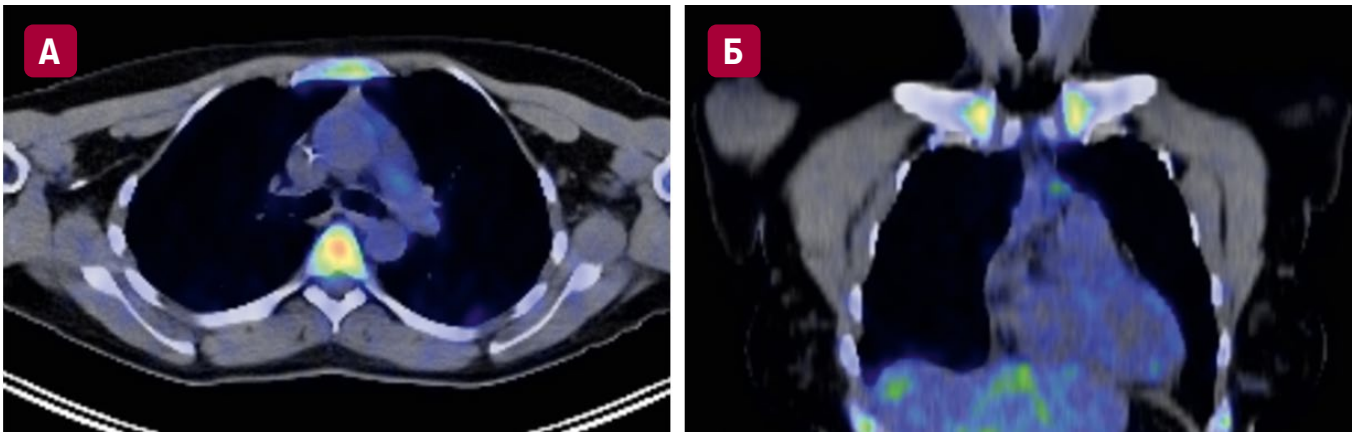

Рис. 5. (*А*, *Б*) Промежуточная ПЭТ-КТ с ФДГ после 3 циклов EPCH-BV-R. Новообразование в передневерхнем средостении уменьшилось более чем в 2 раза, метаболическая активность снизилась до 1–2 баллов по Deauville. Повышенная метаболическая активность в костном мозге реактивного характера на фоне химиотерапии

Fig. 5. (*A*, *Б*) Interim FDG PET/CT after 3 EPCH-BV-R cycles. Neoplasm in the anterior superior mediastinum decreased more than twofold, metabolic activity reduced to Deauville score of 1–2. Reactive hypermetabolic activity in the bone marrow on chemotherapy

Принимая во внимание чрезвычайную редкость обнаружения синхронных дискордантных лимфом, гистологические препараты пациентки были отправлены на повторный анализ в референсную лабораторию патоморфологии клиники им. Э.Э. Эйхвальда ФГБОУ ВО СЗГМУ им. И.И. Мечникова Минздрава России. Получено подробное иммуноморфологическое заключение.

1. Биопсия опухоли средостения: два фрагмента опухолевой ткани на фоне фиброза. Опухоль представлена тесно сомкнутыми лимфоидными клетками крупного и среднего размера с мелкодисперсным хроматином, эозинофильной цитоплазмой; в некоторых заметно 1 центрально расположенное ядрышко. Встречаются малочисленные одноядерные клетки, отдаленно напоминающие клетки Ходжкина. Заметны патологические митозы, лимфоциты мелкого размера и гистиоциты. При иммуногистохимическом исследовании опухолевые клетки интенсивно экспрессируют CD20, PAX5, слабо — CD23 и не экспрессируют CD3, CD15. В небольшой части опухолевых клеток выявлена экспрессия CD30. Гистологическое строение опухоли средостения и иммунофенотип опухолевых клеток соответствуют ПМВКЛ.

2. Трепанобиопсия позвонка L_{III}: в материале фрагменты губчатой кости, костные балки неравномерной толщины, поверхность балок неровная. Все мозговые ячейки выполнены фиброзной тканью, на фоне которой обнаружены клеточные элементы с морфологическими свойствами клеток Рид—Штернберга и Ходжкина. В фиброзной ткани также рассеяны мелкие лимфоциты, гистиоциты, плазматические клетки и эозинофильные гранулоциты. При иммуногистохимическом исследовании в крупных атипичных клетках обнаружена экспрессия CD30, сниженная по сравнению с окружающими лимфоцитами, экспрессия PAX5 слабая, а экспрессия CD15, CD20 и CD45 отсутствует. В большинстве мелких лимфоцитов выявлена экспрессия CD3. Заключение: в позвонке L_{III} картина опухолевого поражения кЛХ.

Таким образом, диагноз дискордантной синхронной лимфоидной опухоли был подтвержден. Перед началом противоопухолевой терапии, в сентябре 2024 г., повторно выполнена КТ всего тела с внутривенным контрастированием: новообразование средостения увеличилось до 58 × 46 мм, распространяется на верхнюю долю левого легкого, прилежит к аорте, легочному стволу, левой плечеголовной вене. В просвете вены появился тромб 10 × 8 мм. Превертебральные лимфатические узлы увеличились до 24 × 12 мм. Появились очаги в S6 правого легкого до 7 мм, очаги в печени 9 мм, очаги в селезенке 3 мм.

Принимая во внимание наличие двух вариантов лимфоидных опухолей — агрессивной ПМВКЛ и кЛХ, было принято решение провести 6 циклов противоопухолевой лекарственной терапии по схеме EPCH-BV-R (этопозид, преднизолон, циклофосфамид, доксорубицин, ритуксимаб с пролонгированной инфузией химиопрепаратов) с заменой винкристина на высокоэффективный при кЛХ брентуксимаб ведотин.

После 1-го цикла терапии у пациентки полностью купировались жалобы на боль в спине и ночную потливость. Каждый курс осложнялся развитием нейтропении IV степени (2–4 дня), другой значимой токсичности, в т. ч. фебрильной нейтропении или инфекционных осложнений, не было.

В ноябре 2024 г. выполнена промежуточная ПЭТ-КТ всего тела с ФДГ после 3 циклов терапии: новообразование средостения, а также очаги в легких, печени и селезенке уменьшились на 50 %, метаболическая активность всех описанных ранее опухолевых очагов снизилась до 1–2 баллов по Deauville (рис. 5).

В январе 2025 г. после завершения лекарственного лечения выполнена повторная ПЭТ-КТ всего тела с ФДГ: у пациентки сохранялся полный метаболический ответ, соответствующий 1–2 баллам по Deauville. При повторной трепанобиопсии костного мозга опухолевые клетки не обнаружены. Таким образом, после 6 циклов комбинированной противоопухолевой терапии по схеме EPCH-BV-R была достигнута полная ремиссия ПМВКЛ и кЛХ, симптомы полностью купировались, пациентка вернулась к повседневной жизни.

ОБСУЖДЕНИЕ

Первично-множественные злокачественные новообразования, при которых разные солидные опухоли диагностируются у одного пациента, встречаются относительно часто [12]. Случаи же сочетания разных вариантов злокачественных лимфом крайне редки и считаются уникальными с точки зрения как биологии опухолевого процесса, так и подходов к диагностике и лечению. В литературе описано несколько десятков клинических наблюдений комбинированных лимфопролиферативных заболеваний, при этом подавляющее большинство из них представлено композитными лимфомами, а дискордантные синхронные опухоли составляют менее 10 % [13–15]. Считается, что истинная распространенность дискордантных лимфом в популяции может быть выше, поскольку для их выявления требуется биопсия нескольких анатомических зон, что в большинстве случаев не выполняется из-за сложности их расположения [16]. Обычно диагноз ставят на основании результатов биопсии одного опухолевого участка, остальные очаги поражения, диагностированные с помощью физикальных и радиологических методов исследования, расцениваются как проявления уже известного гистологического варианта лимфомы. В связи с этим крайне важно выполнять биопсию из нескольких очагов, особенно в случае атипичного распространения и течения заболевания, при наличии в клинике интервенционных методов диагностики, таких как биопсия с УЗИ- и КТ-навигацией.

В нашем клиническом наблюдении после гистологической верификации кЛХ в позвонке L_{III} пациентке выполнена ПЭТ-КТ, при которой выявлены нетипичная для кЛХ умеренно низкая метаболическая активность в очагах поражения в скелете и высокое накопление радиофармпрепарата в средостении без клинических проявлений. Именно эта дискордантность и послужила основанием для трепанобиопсии новообразования средостения с КТ-навигацией и подтверждения дискордантной синхронной лимфомы. Другие зоны поражения, которые определялись при КТ перед началом терапии (превертебральные лимфатические узлы, очаги в правом легком, печени и селезенке), сложно отнести к той или иной нозологической принадлежности, т. к. биопсия из-за малого размера и недоступного их расположения не проводилась. Поскольку диагноз комбинированного лимфопролиферативного заболевания был подтвержден, выполнение видеоторакоскопии или лапароскопии было признано нецелесообразным.

Этиология и патогенез дискордантных лимфом остаются малоизученными. При большинстве метахронных лимфом вторая опухоль возникает после лекарственного лечения первой, что может быть обусловлено иммуносупрессивным эффектом самой опухоли и проводимой противоопухолевой терапией [17]. Случаи синхронных дискордантных лимфом достаточно разнообразны и включают как неродственные по линейной принадлежности заболевания (сочетание Т-клеточной и агрессивной В-клеточной лимфом), так и гистологически и патогенетически близкие варианты злокачественных лимфом (ПМВКЛ и кЛХ) [11, 18]. Более чем в половине комбинированных и дискордантных лимфом, даже в случае метахронного их возникновения, две лимфоидные опухоли имеют общее происхождение [3]. Это подтверждается определением клональности опухолевых В-лимфоцитов с помощью молекулярно-генетических методов исследования, например методом полимеразной цепной реакции (ПЦР) для выявления реаранжировки генов тяжелой и легкой цепей иммуноглобулинов (IgH, Igκ, Igλ) или геномным секвенированием опухолевой ДНК [1]. При изучении клональной связанности опухолевых клеток при ПМВКЛ и кЛХ специалисты сталкиваются с рядом существенных ограничений. Основным механизмом, лежащим в основе ложноотрицательных результатов анализа на клональность генов Ig при некоторых В-клеточных лимфомах, является высокая частота соматических гипермутаций вариабельных участков Ig, что приводит к неэффективному связыванию праймеров и сбоям в ПЦР-амплификации [19]. Именно поэтому клональные реаранжировки генов *IgH* выявляются лишь в 30–65 % ПМВКЛ, что объясняется большим числом нуклеотидных замен, делеций и аберраций в гене *IgHV* [20, 21].

При ЛХ количество диагностических клеток Ходжкина и Рид—Штернберга составляет менее 5 % всех клеточных элементов в изучаемой ткани, что значительно ограничивает молекулярно-генетическое исследование клональности опухолевых клеток методом ПЦР [22]. В таких ситуациях используются различные стратегии обогащения, такие как лазерная микродиссекция диагностических клеток [23]. Однако стоит отметить, что оборудованием для выполнения данной методики обладает ограниченное число патоморфологических лабораторий. В нашем случае исследование на клональность с целью определить происхождение и родство опухолевых клонов не было возможным, поскольку объем биопсийного материала новообразования в средостении оказался небольшим и был исчерпан в блоке после проведения широкой панели иммуногистохимических исследований в двух патологоанатомических лабораториях.

Стандартов лечения дискордантных и комбинированных лимфом не существует. Обычно используется подход, одобренный для более агрессивного гистологического типа [10]. Наиболее эффективной программой первой линии терапии ПМВКЛ является скорректированный по дозе режим EPOCH, комбинированный с ритуксимабом, с длительной инфузией химиопрепаратов (DA-EPOCH-R) [24]. Протоколы, которые используются у первичных больных кЛХ, включают ABVD, BEACOPPesc, а также новые терапевтические опции с включением ниволумаба (Nivo) и брентуксимаба ведотина (BV) (BV-AVD, Nivo-AVD, BrECADD) [25]. Брентуксимаб ведотин в комбинации с ниволумабом доказал свою высокую эффективность в лечении рецидивов ПМВКЛ [26]. Кроме того, в небольшом исследовании 2021 г. под руководством J. Svoboda, которое включало 22 пациента с ПМВКЛ, были продемонстрированы превосходные результаты терапии первой линии по схеме R-CHP-BV: частота достижения полного ответа составила 86 %

(95%-й доверительный интервал [95% ДИ] 68–96 %), а 2-летние выживаемость без прогрессирования и общая выживаемость были 85 (95% ДИ 66–94 %) и 100 % соответственно [27]. На основании этих данных было принято решение в нашем клиническом наблюдении провести 6 циклов комбинированной химиотерапии по схеме EPCH-BV-R (этопозид, преднизолон, циклофосфамид, доксорубицин, ритуксимаб с пролонгированной инфузией химиопрепаратов с заменой винкристина на брентуксимаб ведотин). По результатам обследования уже после 3 циклов терапии был достигнут полный метаболический ответ, после 6 циклов — полная ремиссия по всем ранее определяемым сайтам.

ЗАКЛЮЧЕНИЕ

В статье описано редкое клиническое наблюдение дискордантной синхронной лимфоидной опухоли, представленной первичной медиастинальной В-крупноклеточной лимфомой с массивным поражением передневерхнего средостения и классической лимфомой Ходжкина с поражением костей и костного мозга. Проведенная комбинированная терапия первой линии по схеме EPCH-BV-R оказалась высокоэффективной и малотоксичной.

УВЕДОМЛЕНИЯ / ACKNOWLEDGMENT

ПОТЕНЦИАЛЬНЫЕ КОНФЛИКТЫ ИНТЕРЕСОВ. Авторы заявляют об отсутствии конфликтов интересов.

DISCLOSURE. Authors declare no conflicts of interest.

ИСТОЧНИКИ ФИНАНСИРОВАНИЯ. Исследование не имело спонсорской поддержки.

FUNDING. This study received no external financial support.

ВКЛАД АВТОРОВ. Все авторы подтверждают соответствие своего авторства, согласно международным критериям ICMJE. При этом наибольший вклад распределен следующим образом.
Концепция и дизайн: Л.А. Крамынин, С.С. Елхова, Л.В. Филатова, И.С. Зюзгин.
Сбор и обработка данных: все авторы.
Предоставление материалов исследования: все авторы.
Анализ и интерпретация данных: А.Л. Муравцева, Р.В. Грозов, А.Г. Колготина.
Подготовка рукописи: Л.А. Крамынин, А.Г. Колготина.
Окончательное одобрение рукописи: все авторы.

AUTHOR CONTRIBUTION. All authors meet the ICMJE criteria for authorship and declare their special contribution as follows:
Conception and design: L.A. Kramynin, S.S. Elkhova, L.V. Filatova, I.S. Zyuzgin.
Data collection and processing: all authors.
Research materials provision: all authors.
Data analysis and interpretation: A.L. Muravtseva, R.V. Grozov, A.G. Kolgotina.
Manuscript writing: L.A. Kramynin, A.G. Kolgotina.
Final approval of manuscript: all authors.

СОГЛАСИЕ НА ПУБЛИКАЦИЮ. От пациентки получено письменное информированное согласие на публикацию.

CONSENT FOR PUBLICATION. Written informed consent for publication was obtained from the patient.

ЭТИЧЕСКОЕ ОДОБРЕНИЕ. Не требуется.

ETHICS APPROVAL. Not required.

ORCID

Л.А. Крамынин — https://orcid.org/0000-0003-4542-8353
С.С. Елхова — https://orcid.org/0000-0002-1691-0549
А.Г. Колготина — https://orcid.org/0009-0001-2174-9083
Л.В. Филатова — https://orcid.org/0000-0002-0728-4582
И.С. Зюзгин — https://orcid.org/0000-0001-9597-4593
А.Л. Муравцева — https://orcid.org/0000-0002-4221-4248
Р.В. Грозов — https://orcid.org/0000-0001-8016-7692

ЛИТЕРАТУРА / REFERENCES

1. Alduaij W, Hilton LK, Al Moosawi M, et al. Concurrent Composite Lymphomas Collectively Bearing Three Diagnostic Entities of Shared Clonal Origin. Hemasphere. 2022;6(4):e705. doi: 10.1097/HS9.0000000000000705.
2. Ioachim HL, Medeiros LJ. Composite lymphomas. In: Ioachim's Lymph Node Pathology. 4th ed. Philadelphia: Lippincott Williams & Wilkins; 2009. pp. 452–9.
3. Küppers R, Dührsen U, Hansmann ML. Pathogenesis, diagnosis, and treatment of composite lymphomas. Lancet Oncol. 2014;15(10):e435–e446. doi: 10.1016/S1470-2045(14)70153-6.
4. Jaffe ES, Zarate-Osorno A, Kingma DW, et al. The interrelationship between Hodgkin's disease and non-Hodgkin's lymphomas. Ann Oncol. 1994;5(Suppl 1):7–11. doi: 10.1093/annonc/5.suppl_1.s7.
5. Traverse-Glehen A, Pittaluga S, Gaulard P, et al. Mediastinal gray zone lymphoma: the missing link between classic Hodgkin's lymphoma and mediastinal large B-cell lymphoma. Am J Surg Pathol. 2005;29(11):1411–21. doi: 10.1097/01.pas.0000180856.74572.73
6. Hoeller S, Copie-Bergman C. Grey zone lymphomas: lymphomas with intermediate features. Adv Hematol. 2012;2012:460801. doi: 10.1155/2012/460801.
7. Burke JS. Hodgkin lymphoma: histopathology and differential diagnosis. In: Orazi A, Foucar K, Knowles DM, Weiss LM, eds. Knowles's neoplastic hematopathology. 3 ed. Philadelphia: Lippincott, Williams & Wilkins; 2014. pp. 354–84.
8. Savage KJ, Monti S, Kutok JL, et al. The molecular signature of mediastinal large B-cell lymphoma differs from that of other diffuse large B-cell lymphomas and shares features with classical Hodgkin lymphoma. Blood. 2003;102(12):3871–9. doi: 10.1182/blood-2003-06-1841.
9. Rosenwald A, Wright G, Leroy K, et al. Molecular diagnosis of primary mediastinal B cell lymphoma identifies a clinically favorable subgroup of diffuse large B cell lymphoma related to Hodgkin lymphoma. J Exp Med. 2003;198(6):851–62. doi: 10.1084/jem.20031074.
10. Khan U, Hadid T, Ibrar W, et al. Composite Lymphoma: Opposite Ends of Spectrum Meet. J Clin Med Res. 2017;9(3):213–5. doi: 10.14740/jocmr2929w.
11. Aussedat G, Traverse-Glehen A, Stamatoullas A, et al. Composite and sequential lymphoma between classical Hodgkin lymphoma and primary mediastinal lymphoma/diffuse large B-cell lymphoma, a clinico-pathological series of 25 cases. Br J Haematol. 2020;189(2):244–56. doi: 10.1111/bjh.16331.
12. Liu Z, Liu C, Guo W, et al. Clinical analysis of 152 cases of multiple primary malignant tumors in 15,398 patients with malignant tumors. PLoS One. 2015;10(5):e0125754. doi: 10.1371/journal.pone.0125754.
13. Kim H, Dorfman RF. Morphological studies of 84 untreated patients subjected to laparotomy for the staging of non-Hodgkin's lymphomas. Cancer. 1974;33(3):657–74. doi: 10.1002/1097-0142(197403)33:3<657::aid-cncr2820330311>3.0.co;2-d.

14. Tucci A, Motta M, Ungari M, et al. The development of more than one histologic type of lymphoma in the same patient is frequent and confers a worse prognosis. Haematologica. 2005;90(3):348–52.

15. WHO Classification of Tumours Editorial Board. Haematolymphoid Tumours. WHO Classification of Tumours, 5th ed. Lyon: IARC Press; 2024.

16. Zhang C, Yi Y, Chen C, et al. Discordant lymphoma consisting of mediastinal large B-cell lymphoma and nodular sclerosis Hodgkin lymphoma in the right supraclavicular lymph nodes: a case report. Diagn Pathol. 2015;10:215. doi: 10.1186/s13000-015-0450-6.

17. Oka K, Nagayama R, Iijima S, et al. Epstein-Barr virus-associated lymphoproliferative disorder presenting with classical Hodgkin lymphoma and developing as peripheral T-cell lymphoma 9 years later: a case report of composite lymphoma. Pathol Int. 2011;61(12):752–5. doi: 10.1111/j.1440-1827.2011.02723.x.

18. Reed D, Middlemas E, Gertsen E, Lamb MR. Discordant B- and T-cell non-Hodgkin's lymphoma: case report and review of literature. Tenn Med. 2013;106(10):35–7.

19. Payne K, Wright P, Grant JW, et al. BIOMED-2 PCR assays for IGK gene rearrangements are essential for B-cell clonality analysis in follicular lymphoma. Br J Haematol. 2011;155(1):84–92. doi: 10.1111/j.1365-2141.2011.08803.x.

20. Leithäuser F, Bäuerle M, Huynh MQ, Möller P. Isotype-switched immunoglobulin genes with a high load of somatic hypermutation and lack of ongoing mutational activity are prevalent in mediastinal B-cell lymphoma. Blood. 2001;98(9):2762–70. doi: 10.1182/blood.v98.9.2762.

21. Мангасарова Я.К., Сидорова Ю.В., Магомедова А.У. Реаранжировки генов иммуноглобулинов в опухолевых клетках у пациентов с первичной медиастинальной (тимической) В-крупноклеточной лимфомой. Клиническая онкогематология. 2019;12(3):271–7. doi: 10.21320/2500-2139-2019-12-3-271-277. [Mangasarova Ya.K., Sidorova Yu.V., Magomedova A.U. Rearrangements of Immunoglobulin Genes in Tumor Cells of Patients with Primary Mediastinal (Thymic) Large B-Cell Lymphoma. Clinical oncohematology. 2019;12(3):271–7. doi: 10.21320/2500-2139-2019-12-3-271-277. (In Russ)]

22. Tiacci E, Döring C, Brune V, et al. Analyzing primary Hodgkin and Reed-Sternberg cells to capture the molecular and cellular pathogenesis of classical Hodgkin lymphoma. Blood. 2012;120(23):4609–20. doi: 10.1182/blood-2012-05-428896.

23. Mata E, Fernández S, Astudillo A, et al. Genomic analyses of microdissected Hodgkin and Reed-Sternberg cells: mutations in epigenetic regulators and p53 are frequent in refractory classic Hodgkin lymphoma. Blood Cancer J. 2019;9(3):34. doi: 10.1038/s41408-019-0195-7.

24. NCCN Guidelines Version 1.2025. Primary Mediastinal Large B-Cell Lymphoma. Available from: https://www.nccn.org/professionals/physician_gls/pdf/b-cell.pdf (accessed 03.02.2025).

25. NCCN Guidelines Version 1.2025. Hodgkin Lymphoma (Age 18–60 years). Available from: https://www.nccn.org/professionals/physician_gls/pdf/hodgkins.pdf (accessed 03.02.2025).

26. Zinzani PL, Santoro A, Gritti G, et al. Nivolumab Combined With Brentuximab Vedotin for Relapsed/Refractory Primary Mediastinal Large B-Cell Lymphoma: Efficacy and Safety From the Phase II CheckMate 436 Study. J Clin Oncol. 2019;37(33):3081–9. doi: 10.1200/JCO.19.01492.

27. Svoboda J, Bair SM, Landsburg DJ, et al. Brentuximab vedotin in combination with rituximab, cyclophosphamide, doxorubicin, and prednisone as frontline treatment for patients with CD30-positive B-cell lymphomas. Haematologica. 2021;106(6):1705–13. doi: 10.3324/haematol.2019.238675.