

ЛИМФОИДНЫЕ ОПУХОЛИ

LYMPHOID TUMORS

Клинические и иммуноморфологические особенности лимфоматоидного папулеза типа E (обзор литературы и описание собственного клинического наблюдения)

Clinical and Immunomorphological Characteristics of Lymphomatoid Papulosis Type E (Literature Review and Case Report)

Т.Т. Валиев¹, А.М. Ковригина², Т.С. Бельшева¹

TT Valiev¹, AM Kovrigina², TS Belysheva¹

¹ ФГБУ «НМИЦ онкологии им. Н.Н. Блохина» Минздрава России, Каширское ш., д. 24, Москва, Российская Федерация, 115478

¹ NN Blokhin National Medical Cancer Research Center, 24 Kashirskoye sh., Moscow, Russian Federation, 115478

² ФГБУ «НМИЦ гематологии» Минздрава России, Новый Зыковский пр-д, д. 4, Москва, Российская Федерация, 125167

² National Research Center for Hematology, 4 Novyi Zykovskii pr-d, Moscow, Russian Federation, 125167

РЕФЕРАТ

Лимфоматоидный папулез (ЛП) является редким вариантом доброкачественного лимфопролиферативного заболевания с вовлечением кожи. На основании клинических, морфологических и иммунобиологических особенностей в классификации опухолей кроветворной и лимфоидной тканей ВОЗ (2016 г.) выделено несколько типов ЛП: А, В, С, D, E и с реаранжировкой 6p25.3. В настоящей работе представлены литературные данные по клиническому течению, патоморфологическим, иммунологическим и молекулярно-биологическим особенностям ЛП у взрослых и детей. Впервые в отечественной литературе приводится описание клинического наблюдения ЛП типа E у ребенка 2 лет. Подробно освещены дифференциально-диагностические критерии ЛП и оптимальная лечебная тактика.

ABSTRACT

Lymphomatoid papulosis (LP) is a rare variant of benign lymphoproliferative disease with skin involvement. Based on clinical, morphological, and immunobiological characteristics, WHO hematopoietic and lymphoid tissue tumor classification (2016) differentiates between several LP types: A, B, C, D, E, and with 6p25.3 rearrangement. The present article reviews the literature on clinical course, pathomorphological, immunological, and biomolecular characteristics of LP in adults and children. For the first time in the domestic literature, it provides a case report of LP, type E, in a 2-year-old child. Differential diagnosis and optimal disease management of LP are also described in detail.

Ключевые слова: лимфоматоидный папулез, клиника, диагностика, лечение.

Keywords: lymphomatoid papulosis, clinical features, diagnosis, treatment.

Получено: 9 июня 2020 г.

Received: June 9, 2020

Принято в печать: 15 сентября 2020 г.

Accepted: September 15, 2020

Для переписки: Тимур Теймуразович Валиев, д-р мед. наук, Каширское ш., д. 24, Москва, Российская Федерация, 115478; e-mail: timurvaliev@mail.ru

For correspondence: Timur Teimurazovich Valiev, MD, PhD, 24 Kashirskoye sh., Moscow, Russian Federation, 115478; e-mail: timurvaliev@mail.ru

Для цитирования: Валиев Т.Т., Ковригина А.М., Бельшева Т.С. Клинические и иммуноморфологические особенности лимфоматоидного папулеза типа E (обзор литературы и описание собственного клинического наблюдения). Клиническая онкогематология. 2020;13(4):389–94.

For citation: Valiev TT, Kovrigina AM, Belysheva TS. Clinical and Immunomorphological Characteristics of Lymphomatoid Papulosis Type E (Literature Review and Case Report). Clinical oncohematology. 2020;13(4):389–94. (In Russ).

DOI: 10.21320/2500-2139-2020-13-4-389-394

DOI: 10.21320/2500-2139-2020-13-4-389-394

ВВЕДЕНИЕ

Лимфопролиферативные заболевания (ЛПЗ) с поражением кожи у детей представляют сложную диагностическую задачу для педиатров, детских онкологов и гематологов. Это обусловлено редкостью болезней, полиморфным характером кожных проявлений и гетерогенной иммуноморфологической картиной. Поражение кожи при лимфомах в детском возрасте диагностируется менее чем в 10 % случаев [1]. Если при наиболее часто встречающихся вариантах лимфом (лимфобластных из клеток-предшественниц, Беркитта, диффузной В-крупноклеточной, первичной медиастинальной (тимической) В-крупноклеточной, анапластической крупноклеточной и лимфоме Ходжкина) разработаны дифференциально-диагностические алгоритмы и протоколы лечения, то редкие доброкачественные варианты ЛПЗ требуют дополнительного изучения.

Одним из крайне редких вариантов ЛПЗ с первичным вовлечением кожи является лимфатоидный папулез (ЛП), впервые описанный W.L. Macaulay в 1968 г. [2]. Средний возраст заболевших составляет 45 лет, однако известны случаи заболевания в детском возрасте, на которые приходится 2–9 % от общего числа больных ЛП. В мировой практике частота данного заболевания составляет 1,2–1,9 случая на 1 млн населения [3–5].

Клинические проявления ЛП ограничены кожей и представлены папулезными, папулонекротическими или нодулярными элементами (единичными или множественными) на различных стадиях развития, с нарастающим и регрессирующим течением. Редко описываются очаги пиодермии. Характерна локализация ЛП преимущественно на туловище и конечностях, редко встречается поражение кожи лица, ягодиц и наружных половых органов. Элементы сыпи могут быть одиночными или множественными диаметром 3–10 мм. Течение ЛП зачастую бессимптомное, но встречаются случаи, для которых характерны зуд и болезненность в области поражения кожи [6].

Полные регрессия и восстановление кожных покровов происходят в течение нескольких недель или месяцев [7]. На месте ранее существовавших папул возможны участки гипер- или гипопигментации. В крайне редких случаях у взрослых больных отмечается возможность трансформации в агрессивный вариант лимфоидной опухоли с поражением лимфатических узлов, селезенки, костного мозга, что требует проведения противоопухолевого лечения [8].

Дифференциальная диагностика ЛП проводится с такими заболеваниями, как грибovidный микоз, болезнь Орфа, гнойная пиодермия, лихеноидный и оспенновидный острый параспориоз, мелкобляшечный параспориоз, хронический лихеноидный параспориоз, первичная кожная анапластическая крупноклеточная лимфома (АККЛ), причем некоторые из перечисленных заболеваний могут предшествовать ЛП [4]. T. Nijsten и соавт. в своей работе отметили, что у 9 % пациентов с ЛП с течением времени развивались лимфомы. У 13-летнего пациента развилась АККЛ спустя 3 мес. от установления ЛП. У другого пациента

была диагностирована первичная кожная АККЛ через 17 лет (в 32 года) после постановки диагноза ЛП. Третьему пациенту (возраст 12 лет) был поставлен диагноз ЛП и первичной кожной АККЛ. Полученные данные позволили авторам сделать вывод, что дети с диагнозом ЛП имеют повышенный риск развития CD30-позитивной лимфомы по сравнению с лицами старше 18 лет [9].

По мере накопления данных по клиническим и иммуноморфологическим особенностям ЛП стало понятно, что данное заболевание относится к группе первичных кожных CD30-позитивных Т-клеточных ЛПЗ. В классификации опухолей кроветворной и лимфоидной тканей ВОЗ (2016 г.) на основании морфологических, иммунологических и молекулярно-генетических особенностей выделено 6 типов ЛП: А, В, С, D, E и с реаранжировкой *DUSP22-IRF4* (локус 6p25.3).

Наиболее распространенным является тип А, который составляет более 80 % всех случаев ЛП. Этот тип гистологически характеризуется наличием крупных полиморфных CD30-позитивных лимфоидных клеток с наличием отдельных многоядерных форм, расположенных разрозненно или в виде небольших скоплений среди выраженного реактивного микроокружения, представленного эозинофильными и нейтрофильными гранулоцитами, гистиоцитами и мелкими лимфоидными клетками.

Для ЛП типа В (< 5 % случаев ЛП) характерны эпидермотропные инфильтраты из лимфоидных клеток малого размера, иногда с церебриформными ядрами. Описаны случаи без экспрессии CD30.

В случаях ЛП типа С (около 10 %) в опухолевом инфильтрате преобладают крупные CD30-позитивные Т-клетки с полиморфизмом ядер. Реактивный компонент немногочисленный и представлен эозинофильными и нейтрофильными гранулоцитами. Морфоиммуногистохимическая картина может напоминать первичную кожную АККЛ [10].

При ЛП типа D (< 5 % случаев ЛП) отмечается эпидермотропный инфильтрат, представленный атипичными Т-клетками малого и среднего размера, с экспрессией CD8, CD30. Морфоиммуногистохимическая картина напоминает таковую при первичной кожной агрессивной эпидермотропной лимфоме из цитотоксических CD8-позитивных Т-клеток. Редко опухолевые клетки могут иметь Т-клеточный иммунофенотип γ/δ [11].

Не менее редким (до 5 % случаев) является ЛП типа E, для которого характерны ангиоцентрические и ангиодеструктивные инфильтраты из полиморфных Т-клеток мелкого и среднего размера, экспрессирующих CD8 и CD30. В гистологических препаратах обращает на себя внимание присутствие участков изъязвлений, некроза, кровоизлияний и сосудистой окклюзии. Клинической особенностью данного варианта ЛП является поражение кожи в виде нескольких папулезных и узловых элементов, характеризующихся быстрым изъязвлением.

Тип ЛП с перестройкой 6p25.3 составляет до 5 % всех случаев ЛП и чаще наблюдается у пациентов пожилого возраста. На коже при ЛП с перестройкой 6p25.3 определяются единичные очаги, при гистологическом исследовании которых отмечаются при-

знаки эпидермотропизма. Опухолевый инфильтрат представлен мелкими или средними Т-клетками с cerebriformными ядрами и слабой экспрессией CD30. Кроме того, в дерме присутствуют CD30-положительные клетки среднего и крупного размера с бластной структурой хроматина, что напоминает случаи крупноклеточной трансформации грибовидного микоза. В ходе цитогенетического исследования определяются хромосомные перестройки с вовлечением *DUSP22-IRF4*, расположенного на 6p25.3.

Иммуногистохимической особенностью ЛП типов А, В, С является экспрессия опухолевыми клетками CD4, тогда как при типах D и E определяется экспрессия CD8. Отличительная характеристика ЛП с перестройкой 6p25.3 — отсутствие на опухолевых клетках обоих маркеров: CD4 и CD8 (редко встречаются CD4-положительные случаи).

Кроме указанных 6 типов ЛП описаны случаи с фолликулотропной и гранулематозной гистологической картиной. Следует отметить, что различные типы ЛП могут быть представлены самостоятельно или в виде сочетания гистологических характеристик нескольких типов. Однако независимо от диагностированного типа ЛП в большинстве случаев методом полимеразной цепной реакции определяется клональная реаранжировка генов Т-клеточного рецептора (TCR). В отличие от АККЛ при ЛП отсутствует транслокация t(2;5)(p23;q35) и экспрессия ALK (до 80 % случаев АККЛ ALK+ у детей).

Несмотря на иммуноморфологические особенности ЛП, которые напоминают первичную кожную АККЛ, лечебная тактика при ЛП не требует проведения химиотерапии, а 10-летняя выживаемость больных приближается к 100 %. Тем не менее известно, что при ЛП повышен риск развития вторичных лимфом, в т. ч. АККЛ, грибовидного микоза, что диктует необходимость динамического наблюдения за пациентами.

КЛИНИЧЕСКОЕ НАБЛЮДЕНИЕ

Пациентка З., дата рождения 31.08.2017 г., родилась здоровым доношенным ребенком. Наследственность отягощена в отношении онкологических (у прадедушки рак кишечника в возрасте 73 года), аллергологических (у отца бронхиальная астма), дерматологических (у прабабушки псориаз, у матери часто рецидивирующий фурункулез в подростковом возрасте) заболеваний. С 3–4 мес. у З. отмечался аллергический дерматит на молочные продукты. Элементы кожной сыпи были представлены мелкими папулами, склонными к слиянию, зуда не было. Обращала на себя внимание сухость кожи. Проводились лечение антигистаминными средствами, местная терапия увлажняющими кремами с положительным эффектом. В возрасте 2 лет (август 2019 г.) родители заметили появление высыпаний в паховой области. Элементы сыпи локализовались на коже промежности, в паховой области и были представлены эритематозными папулами 0,2–1,0 см и бляшками до 1,5 см, в центре отдельных элементов отмечались везикулы. Местная терапия антигистаминными и кортикостероидными мазями без выраженного эффекта. Больная кон-

сультивалась у педиатра, рекомендована местная терапия антибактериальными средствами, однако положительной динамики не наблюдалось, в связи с чем осмотрена детским хирургом, который предположил диагноз псевдофурункулеза. Выполнена биопсия одного из элементов сыпи в левой паховой области. Гнойного содержимого не обнаружено. Гистологическое исследование не проводилось. В послеоперационный период рекомендованы компрессы с диметилсульфоксидом, на фоне чего отмечалось увеличение размера и количества высыпаний.

В сентябре 2019 г. родители с ребенком обратились в городскую детскую больницу, где после осмотра хирургом поставлен диагноз инфицированной атеромы левого бедра. Выполнена биопсия кожи (папулы). По данным цитологического исследования обнаружены признаки воспаления. При гистологическом исследовании выявлены признаки недифференцированной саркомы. При проведении иммуногистохимического исследования по месту жительства установлена АККЛ.

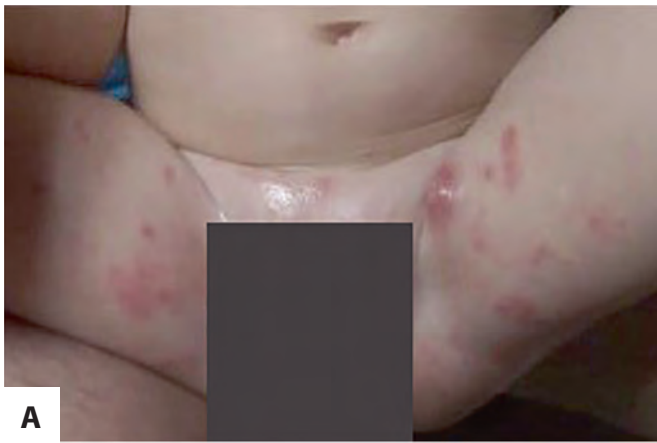В течение 3 нед. происходило увеличение количества папул с признаками шелушения и распространение их в подмышечные области. На месте регрессировавших элементов оставались мелкие гиперпигментированные пятна.

Для дополнительного обследования больная направлена в детскую многопрофильную больницу, где впервые была осмотрена детским онкологом-гематологом. При осмотре выявлено распространение элементов сыпи на кожу подмышечной области справа, напоминающих фурункулы, на коже нижних конечностей и живота имелись единичные папулы и узлы. Отрицательная динамика в виде увеличения количества элементов сыпи нарастала в течение 5 нед. В стационаре по месту жительства выполнена биопсия узла аксиллярной области справа. Гистологическое заключение: анапластическая крупноклеточная лимфома.

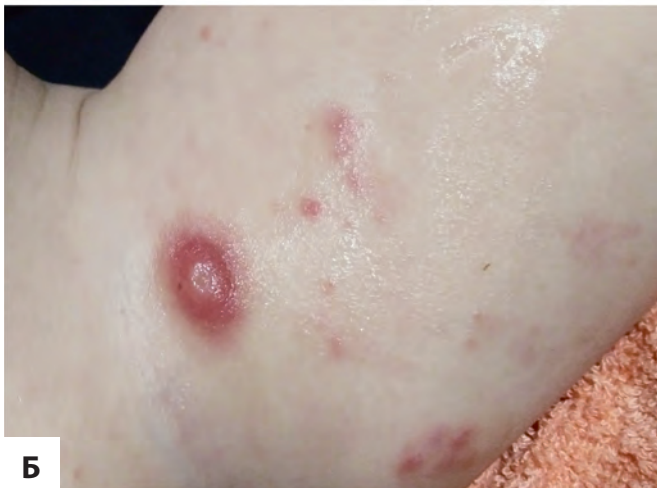Учитывая крайнюю редкость первичной кожной АККЛ у детей и еще более редкие случаи этого заболевания у детей до 3 лет, больная была направлена на консультацию в НИИ детской онкологии и гематологии ФГБУ «НМИЦ онкологии им. Н.Н. Блохина» МЗ РФ. При осмотре состояние ребенка стабильное, температура тела 36,6 °С, развитие по возрасту.

На коже внутренней поверхности бедер, в паховой и аногенитальной областях визуализировались множественные эритематозные лентикулярные папулы. На коже внутренней поверхности бедра слева отмечен единичный узел на эритематозном индуративном основании до 1,8 см в наибольшем измерении с изъязвлением в центре диаметром 0,5 см. В правой аксиллярной области также визуализировался единичный эритематозный узел с везикулой в центре (рис. 1). Видимые слизистые оболочки без патологии. Периферические лимфатические узлы при осмотре и пальпации не увеличены. Патологии со стороны сердечно-сосудистой, дыхательной, пищеварительной и мочевыделительной систем при физикальном исследовании не выявлено.

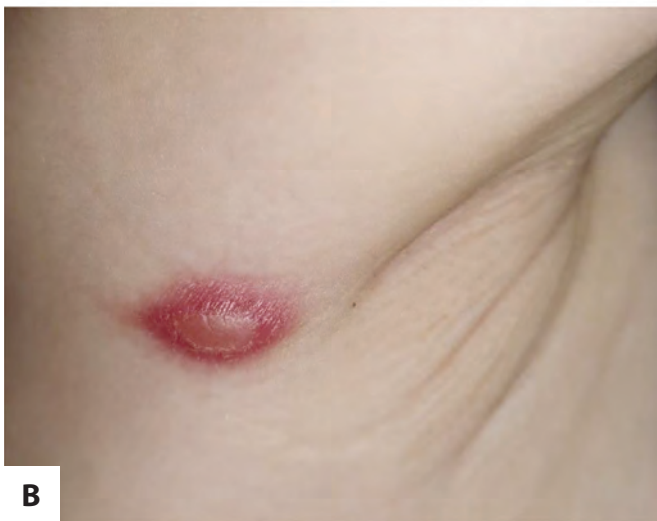По данным общего и биохимического анализов крови, рентгеновской КТ и УЗИ патологии также не выявлено.



А



Б



В

Рис. 1. (А–В) Внешний вид больной 3. Кожные поражения при лимфоматоидном папулезе типа Е

Fig. 1. (A–B) Clinical photographs of patient 3. Cutaneous lesions in lymphomatoid papulosis type E

В ФГБУ «НМИЦ гематологии» МЗ РФ выполнен пересмотр гистологических препаратов с иммуногистохимическим исследованием. В готовом гистологическом препарате и в гистологическом препарате, изготовленном из парафинового блока, — срезы кожи с ортокератозом, изъязвлением, перифокально — с участками гиперпаракератоза, папилломатоза. В проекции изъязвления во всех отделах дермы с распространением в гиподерму определяются крупноочаговые инфильтраты, представленные среднего

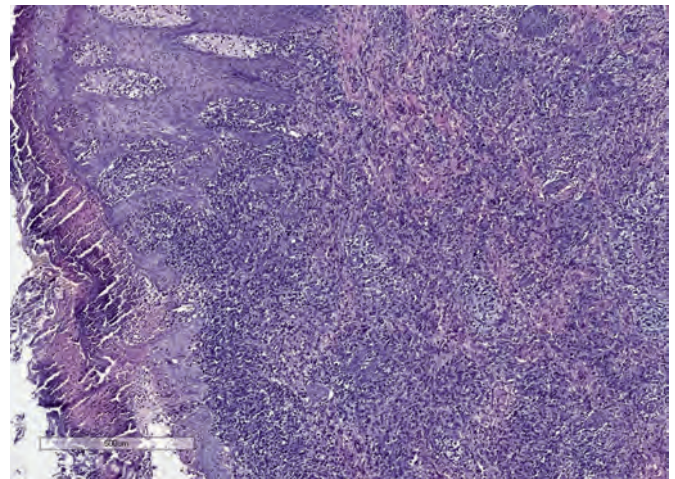


Рис. 2. Биоптат кожи. В коже с изъязвлением во всех отделах дермы определяется диффузно-крупноочаговый лимфоидный инфильтрат из клеток среднего и крупного размера с минимальными признаками эпидермотропизма. Окраска гематоксилином и эозином, $\times 50$

Fig. 2. Skin biopsy. All parts of the dermis show ulceration and diffuse large-focal lymphoid infiltrate with medium sized and large cells with minimal signs of epidermotropism. H&E stain, $\times 50$

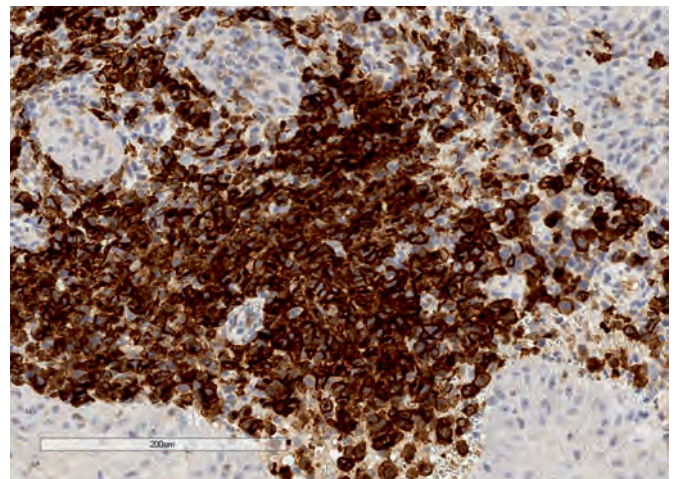


Рис. 3. Биоптат кожи. Клетки лимфоидного инфильтрата практически мономорфно экспрессируют CD30 (мембранная, цитоплазматическая и «dot-like» реакции). Иммуноферментный метод, реакция с антителами к CD30, $\times 200$

Fig. 3. Skin biopsy. Lymphoid infiltrate cells express CD30 (membrane, cytoplasmic, and dot-like reactions) practically monomorphically. CD30 antibody immunoassay, $\times 200$

размера и отдельными крупными полиморфными клетками с наличием двуядерных форм, с укрупненными ядрышками, слабо эозинофильной или светлой цитоплазмой, невысокой митотической активностью (в среднем 2 митоза в поле зрения, $\times 400$), а также перифокальным реактивным микроокружением из мелких лимфоидных клеток, плазмочитов, немногочисленных эозинофильных гранулоцитов. Стенка сосудов отечна, незначительно утолщена; в пределах исследованного материала признаков ангиоцентри-

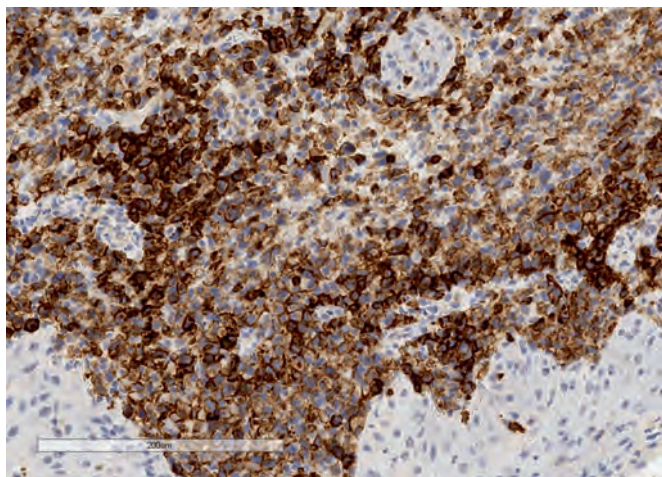


Рис. 4. Биоптат кожи. Клетки лимфоидного инфильтрата экспрессируют CD8 (мембранная реакция). Иммуноферментный метод, реакция с антителами к CD8, $\times 200$

Fig. 4. Skin biopsy. Lymphoid infiltrate cells express CD8 (membrane reaction). CD8 antibody immunoassay, $\times 200$

ческого характера роста лимфоидного инфильтрата не обнаружено.

При иммуногистохимическом исследовании лимфоидные клетки инфильтрата среднего размера с наличием отдельных укрупненных/крупных полиморфных клеток мonomорфно экспрессируют CD30 (мембранная, цитоплазматическая реакции, в крупных клетках — «dot-like» реакция), CD8 (мембранная реакция). Небольшая часть клеток экспрессирует MUM.1 (ядерная реакция). Присутствует примесь мелких лимфоидных CD4-позитивных Т-клеток. ALK-позитивных элементов не обнаружено (рис. 2–4).

Таким образом, на основании данных анамнеза, инструментальных данных и пересмотра гистологических препаратов с иммуногистохимическим исследованием поставлен диагноз ЛП типа Е.

В связи с доброкачественным течением заболевания ребенку рекомендованы местная терапия антисептическими средствами, динамическое наблюдение.

В декабре 2019 г. при осмотре установлена некоторая регрессия кожных проявлений ЛП, новых элементов в течение 1 мес. не наблюдалось. При дальнейшем динамическом контроле (май 2020 г.) отмечалась положительная динамика в виде почти полной регрессии папул, осветления гиперпигментированных пятен на месте разрешившихся элементов.

ОБСУЖДЕНИЕ

ЛП характеризуется как доброкачественное, редко рецидивирующее ЛПЗ с несколькими морфоиммуногистохимическими вариантами, имеющими сходные признаки с первичной кожной АККЛ. ЛП отличается благоприятным прогнозом и саморазрешением в течение нескольких месяцев [11].

ЛП типа Е является редким вариантом, впервые описанным W. Kempf и соавт. в 2013 г. [12]. Отличительной особенностью ЛП типа Е от других типов

является присутствие в гистологических препаратах крупных некротических структур с признаками ангиоинвазии и ангиодеструкции. Основу инфильтрата составляют CD30-позитивные клетки, часто коэкспрессирующие CD8 [13]. Наличие очагов некроза обусловлено окклюзией и фибриноидными изменениями стенок сосудов. Кожные поражения представлены папулами и узлами, достигающими 4 см в диаметре, склонными к изъязвлению [14]. Однако с учетом крайней редкости ЛП типа Е диагностические критерии не являются абсолютными, поэтому каждое новое клиническое наблюдение обогащает современные знания о клинико-лабораторных особенностях болезни. Так, представленное клиническое наблюдение отличалось отсутствием ангиоцентрического характера роста лимфоидного инфильтрата, стенка сосудов была отечна и незначительно утолщена.

Клинической особенностью ЛП типа Е является поражение кожи в виде множественных эритематозных лентикулярных папул и узлов с везикулами и изъязвлением. Однако в работе W. Ва и соавт. описан клинический случай ЛП типа Е, проявлявшийся в виде отека кожи, петехий и экхимозов в области поражения (нижние конечности). Папулонекротические элементы, характерные для данного типа ЛП, не отмечались [15].

В литературе имеются данные об одновременном течении ЛП типа Е и грибковидного микоза, что, возможно, свидетельствует об общем патогенезе этих заболеваний, а также о развитии ЛП типа Е из параспориозной бляшки [16, 17].

Несмотря на наличие морфологических признаков агрессивного опухолевого процесса (наличие средних или крупных полиморфных и анаплазированных клеток), для ЛП характерен благоприятный прогноз без необходимости проведения агрессивной химиотерапии [18]. Предполагаемый механизм возможной спонтанной регрессии ЛП может быть обусловлен субпопуляцией лимфоидных клеток, которые продуцируют различные хемокины и экспрессируют иммуномодулирующие молекулы, такие как PD-L1, в связи с чем происходит развитие иммунореактивного или иммуносупрессивного микроокружения опухоли [19]. В представленном клиническом наблюдении пациента находится под наблюдением без химиотерапии в течение 10 мес. от времени появления первых клинических симптомов заболевания и в течение 3 мес. после спонтанной регрессии кожных поражений.

Возможные лечебные подходы представлены в работе W. Kempf и соавт., в которой описано 16 клинических случаев ЛП типа Е. Лечение больных включало PUVA-терапию (псорален + ультрафиолет А), ультрафиолетовую терапию лампой UVBnb, топическую терапию кортикостероидными мазями, подкожное введение низких доз (15–30 мг/нед.) метотрексата. Независимо от вида терапии у пациентов спустя год отмечался рецидив ЛП. Частота полных ремиссий составила 56 % (9 из 16 больных), среднее время наблюдения — 37,5 мес. (медиана 24 мес.; диапазон 3–144 мес.) [12]. Подобная тактика применима для любого типа ЛП. В случае присоединения инфекции необходимо включение в комплексное лечение антибактериальных средств. Однако проведение

комплексной терапии или наблюдательная тактика не снижают риск развития лимфом в дальнейшем [8].

КОНФЛИКТЫ ИНТЕРЕСОВ

Авторы заявляют об отсутствии конфликтов интересов. А.М. Ковригина, член редакционной коллегии журнала «Клиническая онкогематология. Фундаментальные исследования и клиническая практика», не участвовала в рецензировании рукописи.

ИСТОЧНИКИ ФИНАНСИРОВАНИЯ

Исследование не имело спонсорской поддержки.

ВКЛАД АВТОРОВ

Концепция и дизайн: Т.Т. Валиев, А.М. Ковригина.

Сбор и обработка данных: все авторы.

Предоставление материалов исследования: все авторы.

Анализ и интерпретация данных: все авторы.

Подготовка рукописи: Т.Т. Валиев.

Окончательное одобрение рукописи: все авторы.

ЛИТЕРАТУРА/REFERENCES

- Gross TG, Termuhlen AM. Pediatric non-Hodgkin lymphoma. *Curr Hematol Malig Rep.* 2008;3(3):167–73. doi: 10.1007/s11899-008-0024-8.
- Macaulay WL. Lymphomatoid papulosis: A continuing self-healing eruption, clinically benign—histologically malignant. *Arch Dermatol.* 1968;97(1):23–30. doi: 10.1001/archderm.97.1.23.
- Liu HL, Hoppe RT, Kohler S, et al. CD30+ cutaneous lymphoproliferative disorders: the Stanford experience in lymphomatoid papulosis and primary cutaneous anaplastic large cell lymphoma. *J Am Acad Dermatol.* 2003;49(6):1049–58. doi: 10.1016/s0190-9622(03)02484-8.

- Wieser I, Oh CW, Talpur R, et al. Lymphomatoid papulosis: treatment response and associated lymphomas in a study of 180 patients. *J Am Acad Dermatol.* 2016;74(1):59–67. doi: 10.1016/j.jaad.2015.09.013.
- Martorell-Calatayud A, Hernandez-Martin A, Colmenero I, et al. Lymphomatoid Papulosis in Children: Report of 9 Cases and Review of the Literature. *Actas Dermosifiliogr.* 2010;101(8):693–701.
- Sauder MB, O'Malley JT, LeBoeuf NR. CD30+ lymphoproliferative disorders of the skin. *Hematol Oncol Clin North Am.* 2017;31(2):317–34. doi: 10.1016/j.hoc.2016.11.006.
- Duvic M. CD30+ neoplasms of the skin. *Curr Hematol Malig Rep.* 2011;6(4):245–50. doi: 10.1007/s11899-011-0096-8.
- Валиев Т.Т., Виноградова Е.Ю., Гилязитдинова Е.А. и др. Случай саркомной трансформации лимфоматоидного папулеза. *Гематология и трансфузиология.* 2006;5:44–6.
[Valiev TT, Vinogradova EYu, Gilyazitdinova EA, et al. A case of sarcomatous transformation of lymphomatoid papulosis. *Gematologiya i transfuziologiya.* 2006;5:44–6. (In Russ)]
- Nijsten T, Curiel-Lewandrowski C, Kadin ME. Lymphomatoid papulosis in children: a retrospective cohort study of 35 cases. *Arch Dermatol.* 2004;140(3):306–12. doi: 10.1001/archderm.140.3.306.
- LeBoit PE. Lymphomatoid papulosis and cutaneous CD30+ lymphoma. *Am J Dermatopathol.* 1996;18(3):221–35. doi: 10.1097/00000372-199606000-00001.
- El Shabrawi-Caelen L, Kerl H, Cerroni L. Lymphomatoid papulosis: reappraisal of clinicopathologic presentation and classification into subtypes A, B, and C. *Arch Dermatol.* 2004;140(4):441–7. doi: 10.1001/archderm.140.4.441.
- Kempf W, Kazakov DV, Scharer L, et al. Angioinvasive lymphomatoid papulosis: a new variant simulating aggressive lymphomas. *Am J Surg Pathol.* 2013;37(1):1–13. doi: 10.1097/PAS.0b013e3182648596.
- Sharaf MA, Romanelli P, Kirsner R, Miteva M. Angioinvasive lymphomatoid papulosis: another case of a newly described variant. *Am J Dermatopathol.* 2014;36(3):75–7. doi: 10.1097/DAD.0b013e3182943394.
- Scarlsbrick JJ, Evans AV, Woolford AJ, et al. Regional lymphomatoid papulosis: a report of four cases. *Br J Dermatol.* 1999;141(6):1125–8. doi: 10.1046/j.1365-2133.1999.03218.x.
- Ba W, Yin G, Yang J, et al. Lymphomatoid papulosis type E with a CD56+ immunophenotype presented with purpura-like lesions. *J Cutan Pathol.* 2019;46(7):542–5. doi: 10.1111/cup.13472.
- Kiavash K, Abner SM, Malone JC. New variant lymphomatoid papulosis type E preceding and coexisting with mycosis fungoides – a case report and review of the literature. *J Cutan Pathol.* 2015;42(12):1018–23. doi: 10.1111/cup.12606.
- Fujimura T, Lyu C, Tsuchiyama K, Aiba S. CD30-Positive Angioinvasive Lymphomatoid Papulosis (Type E) Developing from Parapsoriasis en Plaques. *Case Rep Oncol.* 2018;11(3):850–4. doi: 10.1159/000495689.
- Kempf W, Pfaltz K, Vermeer MH, et al. EORTC, ISCL, and USCLC consensus recommendations for the treatment of primary cutaneous CD30-positive lymphoproliferative disorders: lymphomatoid papulosis and primary cutaneous anaplastic large-cell lymphoma. *Blood.* 2011;118(15):4024–35. doi: 10.1182/blood-2011-05-351346.
- Kakizaki A, Fujimura T, Kambayashi Y, et al. Comparison of CD163+ Macrophages and CD206+ Cells in Lesional Skin of CD30+ Lymphoproliferative Disorders of Lymphomatoid Papulosis and Primary Cutaneous Anaplastic Large-cell Lymphoma. *Acta Derm Venereol.* 2015;95(5):600–2. doi: 10.2340/00015555-2016.