

НОВАЯ КОРОНАВИРУСНАЯ ИНФЕКЦИЯ

NOVEL CORONAVIRUS INFECTION

Особенности течения новой коронавирусной инфекции COVID-19 у пациентов с онкогематологическими заболеваниями

Characteristic Features of the Novel Coronavirus Infection COVID-19 in Oncohematological Patients

*Н.А. Романенко, Е.Р. Шилова, Л.В. Стельмашенко,
Е.И. Кайтанджан, А.В. Кулешова, Н.П. Стижак,
В.Н. Чеботкевич, С.В. Сидоркевич, С.В. Грицаев,
С.С. Бессмельцев*

*NA Romanenko, ER Shilova, LV Stelmashenko,
EI Kaitandzhan, AV Kuleshova, NP Stizhak,
VN Chebotkevich, SV Sidorkevich, SV Gritsaev,
SS Bessmeltsev*

ФГБУ «Российский НИИ гематологии и трансфузиологии ФМБА России»,
ул. 2-я Советская, д. 16, Санкт-Петербург, Российская Федерация, 191024

Russian Research Institute of Hematology and Transfusiology,
16 2-ya Sovetskaya ul., Saint Petersburg, Russian Federation, 191024

РЕФЕРАТ

Обоснование. Новая коронавирусная инфекция SARS-CoV-2 (COVID-19) относится к особо опасным респираторным заболеваниям, характеризуется полиорганными нарушениями с преимущественным поражением респираторного тракта и летальностью в популяции 2–5 %. Однако у онкогематологических пациентов, получавших противоопухолевое лечение, летальность значительно выше.

Цель. Провести анализ исходов COVID-19 у пациентов с гематологическими злокачественными опухолями, получавших лекарственное противоопухолевое лечение.

Материалы и методы. Анализ течения COVID-19 проводили у 32 пациентов с опухолями системы крови в возрасте 31–81 год (медиана 62 года). Начало заболевания устанавливалось от даты первого положительного ПЦР-теста на COVID-19. Пациентов переводили в специализированный инфекционный стационар для лечения новой коронавирусной инфекции. Наличие пневмонии подтверждалось с помощью стандартной рентгенографии и КТ. Осуществляли мониторинг сатурации крови, температуры тела, ЭКГ, частоты дыхания. Средняя и тяжелая степени течения COVID-19 отмечались у 17 (53,1 %) из 32 пациентов. У 15 (46,9 %) больных состояние расценивалось как удовлетворительное. Для сравнения выделена контрольная группа пациентов ($n = 28$) в возрасте 32–79 лет (медиана 63 года) с гематологическими злокачественными опухолями, но без COVID-19.

Результаты. Из 32 больных, включенных в анализ, на фоне нарастающей дыхательной и полиорганной недостаточности умерло 9 (28,1 %) на 3–17-й день (в среднем через $8,6 \pm 4,6$ дня) от даты первого положительного ПЦР-теста на COVID-19. Летальные исходы констатированы преимущественно у больных множественной миеломой ($n = 5$), а также у 1 пациента с макроглобулинемией Вальденстрема. В контрольной группе ($n = 28$) с аналогичными гематологическими опухолями

ABSTRACT

Background. The novel coronavirus infection SARS-CoV-2 (COVID-19) is one of high-threat respiratory diseases, characterized by multiple organ disorders with primary respiratory failure and population mortality of 2–5 %. However, the mortality of oncohematological patients treated with chemotherapy is considerably higher.

Aim. To analyze the COVID-19 treatment outcomes in hematological malignancy patients who received drug chemotherapy.

Materials & Methods. The clinical course of COVID-19 was analyzed in 32 hematological malignancy patients aged 31–81 years (median 62 years). The disease onset was the date of the first positive COVID-19 PCR test. These patients were transferred to an infectious hospital specialized in the therapy of the novel coronavirus infection. Pneumonia was confirmed by standard radiography and CT. Blood oxygen saturation, body temperature, ECG, and respiratory rate were monitored. Moderate and severe COVID-19 was observed in 17 (53.1 %) of 32 patients. The condition of 15 (46.9 %) patients was described as good. For comparison, a control group was collected from 32- to 79-year-old (median 63 years) patients ($n = 28$) having hematological malignancies but no COVID-19.

Results. Nine (28.1 %) of 32 patients under analysis died upon increasing respiratory and multiple organ insufficiency on Day 3–17 (mean $8,6 \pm 4,6$ days) from the first positive COVID-19 PCR test. Death was predominantly reported in multiple myeloma patients ($n = 5$) as well as in a patient with Waldenström's macroglobulinemia. In the control group ($n = 28$) with similar hematological tumors but without COVID-19, three (10.7 %) patients died throughout the 12-month follow-up period. The present paper contains a case report illustrating the clinical features of coronavirus infection in a patient with Waldenström's macroglobulinemia, a monoclonal gammopathy with primary bone marrow lesions.

без COVID-19 летальные исходы в течение 12 мес. наблюдения имели место у 3 (10,7 %) пациентов. В качестве иллюстрации в статье представлено клиническое наблюдение течения коронавирусной инфекции у пациента с макроглобулинемией Вальденстрема — заболевания из группы моноклональных гаммапатий с преимущественным поражением костного мозга.

Заключение. COVID-19 является особо опасным вирусным заболеванием с высокой летальностью у пациентов с гематологическими злокачественными опухолями, особенно из категории плазмноклеточных дискразий.

Ключевые слова: новая коронавирусная инфекция, множественная миелома, пневмония, тромбоз, сатурация крови, макроглобулинемия Вальденстрема.

Получено: 6 июля 2022 г.

Принято в печать: 3 декабря 2022 г.

Для переписки: Николай Александрович Романенко, д-р мед. наук, ул. 2-я Советская, д. 16, Санкт-Петербург, Российская Федерация, 191024; тел.: +7(812)717-58-57; e-mail: rom-nik@yandex.ru

Для цитирования: Романенко Н.А., Шилова Е.Р., Стельмашенко Л.В. и др. Особенности течения новой коронавирусной инфекции COVID-19 у пациентов с онкогематологическими заболеваниями. Клиническая онкогематология. 2023;16(1):101–8.

DOI: 10.21320/2500-2139-2023-16-1-101-108

Conclusion. COVID-19 is a life-threatening viral disease with high mortality in patients with hematological malignancies, especially those with plasma cell dyscrasias.

Keywords: novel coronavirus infection, multiple myeloma, pneumonia, thrombosis, blood oxygen saturation, Waldenström's macroglobulinemia.

Received: July 6, 2022

Accepted: December 3, 2022

For correspondence: Nikolai Aleksandrovich Romanenko, MD, PhD, 16 2-ya Sovetskaya ul., Saint Petersburg, Russian Federation, 191024; Tel.: +7(812)717-58-57; e-mail: rom-nik@yandex.ru

For citation: Romanenko NA, Shilova ER, Stelmashenko LV, et al. Characteristic Features of the Novel Coronavirus Infection COVID-19 in Oncohematological Patients. Clinical oncohematology. 2023;16(1):101–8. (In Russ).

DOI: 10.21320/2500-2139-2023-16-1-101-108

ВВЕДЕНИЕ

Депрессия кроветворения у больных с гематологическими опухолями является следствием несостоятельности гемопоэза и воздействия на кроветворные клетки костного мозга неблагоприятных факторов, в частности лекарственных препаратов (цитостатических, ингибиторов протеасомы, моноклональных антител и др.). Такое воздействие проявляется цитопеническим синдромом и иммунодефицитом. Вследствие этого у данной категории пациентов существенно снижается ответ на бактериальные, грибковые, вирусные патогены. На фоне дефекта в системе гемопоэза и иммунодефицита течение инфекционных заболеваний у этих пациентов осложняется тяжелыми воспалительными реакциями. Нередко развивается ДВС-синдром с декомпенсацией одной или нескольких систем организма, что в конечном итоге приводит к развитию синдрома полиорганной недостаточности с летальным исходом.

В последние 3 года (2020–2022 гг.) негативное влияние на течение онкогематологических заболеваний и показатели выживаемости больных оказала новая коронавирусная инфекция, вызываемая высоковирулентным вариантом коронавируса SARS-CoV-2 (severe acute respiratory syndrome, SARS), или COVID-19. Это оболочечный вирус с одноцепочечной РНК положительной полярности, который относится к семейству *Coronaviridae* (род *Betacoronavirus*, подрод *Sarbecovirus*), имеющий характерные на поверхности

булавовидные шипы (пепломеры) в виде короны, что можно увидеть при электронной микроскопии. Исходный его штамм, который был выделен из биологических образцов от больных, находившихся на лечении в г. Ухане (Китай) в декабре 2019 г., является эталонным геномом для всех полученных при секвенировании последовательностей. В течение последних 2 лет выделено еще несколько вариантов: альфа-, бета-, гамма-, дельта-, а также омикрон. Вирус обладает высокой способностью мутировать, увеличивать контагиозность и патогенность, обусловленную снижением активности нейтрализующих антител [1, 2].

Основными клетками-мишенями для внедрения вирусной частицы служат альвеолярные клетки II типа в легких, энтероциты желудка, тонкой и толстой кишки, имеющие рецепторы ангиотензинпревращающего фермента 2-го типа. Эти рецепторы расположены также на макрофагах, эндотелиальных клетках артерий, вен, клеток гладкой мускулатуры, сердца, надпочечников и других органов. Данный вид инфекции часто приводит к таким осложнениям, как вирусная пневмония (пневмонит) с развитием тяжелой дыхательной недостаточности, тромбозов вен легких, тромбозов легочной артерии (ТЭЛА), кровоизлияния в мозг, инфаркта миокарда, ишемии мезентериальных сосудов, сосудов печени и других органов [1, 3, 4].

В основе критической формы COVID-19, так называемого цитокинового шторма, лежит патологическая активация иммунитета (Th1 и Th17), нарушение ре-

гуляции провоспалительных цитокинов, хемокинов, ростовых факторов. Специфическое повреждение эндотелия сосудов легких и других органов, обусловленное цитокиновым штормом и синдромом гиперкоагуляции, служит основой для тромботической микроангиопатии и тромбозов крупных артерий и вен [1, 3, 4].

Особую сложность для врачей представляет тот факт, что из имеющегося арсенала противовирусных препаратов реальную эффективность не продемонстрировал ни один из них. Кроме того, не показала свою эффективность и плазма доноров, содержащая высокие титры антител к новой коронавирусной инфекции. Действующей мерой по выходу пациентов из тяжелого состояния является адекватная оксигенотерапия, назначение антицитокиновых препаратов, включая и глюкокортикоидные средства, а также антикоагулянтная и антиагрегантная терапия.

Считается, что среди онкогематологических больных при инфицировании SARS-CoV-2 максимальному риску подвержены лица, получающие иммуносупрессивное противоопухолевое лечение или лучевую терапию. Особую опасность инфекция представляет для пациентов с лейкопенией и сниженным уровнем иммуноглобулинов после трансплантации костного мозга, а также страдающих некоторыми типами опухолей кроветворной и лимфоидной тканей (лимфолифопролиферативными заболеваниями, острыми лейкозами) [1, 5–8].

Цель настоящего исследования — провести анализ исходов COVID-19 у пациентов с гематологическими злокачественными заболеваниями, получавших лекарственное противоопухолевое лечение.

МАТЕРИАЛЫ И МЕТОДЫ

В настоящее исследование включено 32 пациента (основная группа) с различными вариантами опухолей кроветворной и лимфоидной тканей (19 мужчин и 13 женщин), находившихся на лечении в ФГБУ «Российский научно-исследовательский институт гематологии и трансфузиологии ФМБА России» с марта 2020 по февраль 2021 г. Больные были в возрасте 31–81 год (медиана 62 года). По нозологическим формам пациенты распределялись следующим образом: лимфома Ходжкина — 1 больной, неходжкинские лимфомы (НХЛ) — 5, В-клеточный хронический лимфоцитарный лейкоз (В-ХЛЛ) — 5, множественная миелома (ММ) — 6, макроглобулинемия Вальденстрема — 1, хронический миеломоноцитарный лейкоз (ХММЛ) — 3, острый миелоидный лейкоз (ОМЛ) — 3, миелодиспластический синдром (МДС) с избытком бластов (ИБ) — 7 больных (из них 6 пациентов с МДС ИБ-1 и 1 — с МДС ИБ-2) и 1 пациент с первичным миелофиброзом. Все больные поступили на очередной цикл противоопухолевой терапии.

Обследование пациентов включало клинический анализ крови, исследование уровня аланинаминотрансферазы и аспартатаминотрансферазы, общего билирубина и его фракций, глюкозы, креатинина, мочевины, электролитов, С-реактивного белка (СРБ), а также коагулограмму с определением уровня

D-димера, посев крови на стерильность, мазки из носа и зева с последующей постановкой полимеразной цепной реакции (ПЦР) на COVID-19, морфологическое исследование костного мозга, трепанобиопсию подвздошной кости, иммуногистохимическое и молекулярно-генетическое исследования. Всем пациентам выполняли инструментальные исследования (рентгенографию и КТ органов грудной клетки). Полное обследование позволило верифицировать диагноз основного заболевания и определить распространенность опухолевого поражения. После обследования больным назначалось соответствующее противоопухолевое лечение.

На коронавирусную инфекцию обследовали всех пациентов с лихорадкой, пневмонией, дыхательной недостаточностью. У этих пациентов определяли в динамике степень насыщения крови кислородом с помощью пульсоксиметра, измеряли температуру тела, оценивали ЧСС и частоту дыхания, выполняли ЭКГ. При выявлении лихорадки и пневмонии больные получали лечение согласно временным методическим рекомендациям по профилактике, диагностике и лечению новой коронавирусной инфекции COVID-19 [9]. У всех больных основной группы новая коронавирусная инфекция подтверждалась положительным ПЦР-тестом на COVID-19.

В контрольную группу включены пациенты ($n = 28$), сходные по возрасту (диапазон 32–79 лет, медиана 63 года) и вариантам основного заболевания (НХЛ — 6 больных, В-ХЛЛ — 4, ММ — 6, ХММЛ — 2, ОМЛ — 4, МДС — 6, в т. ч. МДС ИБ-1 — 4, МДС ИБ-2 — 2). Пациенты контрольной группы также находились на лечении с марта 2020 г. по октябрь 2021 г. За период наблюдения ни один пациент контрольной группы не болел коронавирусной инфекцией. Участники контрольной группы также получали противоопухолевую терапию.

Как в основной, так и в контрольной группе профилактические прививки от COVID-19 не проводились.

Статистический анализ

Статистический анализ выполнялся с помощью прикладных программ Microsoft Excel 2010 и Statistica 10.0. Сравнение выборок проводили после проверки нормальности распределения и отсутствия статистически значимых различий между дисперсиями в исследуемых группах с помощью теста Колмогорова—Смирнова. Статистическая значимость между средними значениями определялась с помощью t -критерия Стьюдента (с учетом равенства или отличия дисперсий, которую проверяли по F -критерию Фишера), а при отличии от нормального распределения величин — с помощью методов непараметрической статистики (U -критерия Манна—Уитни). Кроме того, для сравнения долей исследуемых пациентов использовался метод углового преобразования Фишера (φ). Результаты по данным, имеющим нормальное распределение, представлены в виде среднего значения (M), стандартного отклонения (m) и стандартной ошибки (SE), а по данным, не имеющим нормального распределения, — в виде медианы и квартиля. Статистически значимыми принимали различия с $p < 0,05$.

РЕЗУЛЬТАТЫ И ОБСУЖДЕНИЕ

Всего с положительным тестом на COVID-19 было 32 пациента с опухолями кроветворной и лимфоидной тканей (основная группа). У 17 (53,1 %) пациентов наблюдалась лихорадка, причем вначале до субфебрильных цифр, затем, в течение 2–3 дней, температура тела повышалась до 39,0–40,2 °С. Одновременно появлялись клинические признаки пневмонии, отмечалось снижение сатурации крови (78–93 %). Состояние пациентов расценивалось как тяжелое или средней степени тяжести. Учитывая пандемию коронавирусной инфекции, больным выполнялось тщательное обследование, включавшее рентгенографию, КТ органов грудной клетки и ПЦР-тест на COVID-19. На 2–3-й день наблюдения по результатам рентгенографии и КТ у больных была подтверждена пневмония. До получения результатов ПЦР-анализа пациентам, согласно временным клиническим рекомендациям [9], назначали парацетамол 1000 мг внутрь или внутривенно, что позволяло купировать лихорадку на непродолжительный период времени (1,5–4 ч). Кроме того, больные получали противовирусные средства, а также, учитывая постцитостатическую цитопению с нейтропенией II–IV степени после противоопухолевого лечения, антибактериальные препараты и внутривенный иммуноглобулин [9, 10]. Эффекта от назначаемой противовирусной, антибактериальной терапии мы не наблюдали. Пневмония у больных носила прогрессирующий характер, сопровождалась нарастающей дыхательной недостаточностью со снижением сатурации крови ниже 85–92 % (по данным пульсоксиметрии), поэтому лечение дополнялось увлажненным кислородом через назальные катетеры или маску [9].

После получения положительного теста на COVID-19 эти больные были переведены специально оборудованным санитарным транспортом в инфекционные отделения Санкт-Петербурга.

В то же время остальные 15 из 32 пациентов с положительным тестом на COVID-19 не имели признаков дыхательной недостаточности, сатурация крови у них была не ниже 95 %, температура тела не превышала 37,3–37,5 °С. Данных за пневмонию не получено. Эту категорию пациентов транспортировали домой для дальнейшего амбулаторного лечения.

В целом по группе больных с подтвержденным диагнозом новой коронавирусной инфекции летальность составила 28,1 % (из 32 человек умерло 9). Летальный исход наступал в среднем через $8,6 \pm 4,6$ дня (диапазон 3–17 дней) от даты постановки диагноза новой коронавирусной инфекции, подтвержденной положительным ПЦР-тестом.

Следует отметить, что из 17 больных, переведенных в специализированный инфекционный стационар в средней тяжести и тяжелом состоянии, от прогрессирования дыхательной недостаточности с тотальным поражением легких по данным КТ умерло 7 (41,2 %). В то же время из 15 пациентов, которые лечились амбулаторно в связи с тем, что их состояние оставалось стабильным и расценивалось как удовлетворительное, умерло 2 (13,3 %). Эти больные после

выписки наблюдались участковым врачом, получали противовирусную и симптоматическую терапию. Однако 1 пациент умер вследствие развившейся пневмонии и нарастания дыхательной недостаточности на 16-й день, а другой — в результате ТЭЛА на 17-й день. Следует отметить, что у второго пациента заболевание в начале протекало без фебрильной лихорадки, признаков пневмонии, состояние расценивалось как удовлетворительное, а ПЦР-тест на COVID-19 на 14-й день уже был отрицательным.

При сравнении тяжести течения новой коронавирусной инфекции у больных с опухолями системы крови в зависимости от возраста мы не выявили статистически значимых различий. Так, у пациентов с тяжелой или средней степенью тяжести течения коронавирусной инфекции ($n = 17$; 53,1 %) медиана возраста составила 61 год (диапазон 30–77 лет), а у больных с легким течением ($n = 15$; 46,9 %) — 64 года (диапазон 30–81 год) ($p > 0,05$). Не было различий и по полу умерших: из 19 мужчин умерло 5 (26,3 %), из 13 женщин — 4 (30,8 %).

В то же время при анализе летальных исходов с учетом нозологической формы заболевания обнаружено, что чаще умирали пациенты из группы моноклональных гаммапатий: 5 (83,3 %) из 6 больных ММ, а также 1 пациент с макроглобулинемией Вальденстрема (табл. 1). Вероятной причиной высокой летальности пациентов с данной патологией мог послужить вторичный иммунодефицит, что характерно для этой категории больных [11–13].

Наблюдение в пределах 12 мес. за аналогичной группой больных ($n = 28$) с гематологическими опухолями, но без COVID-19 в качестве контрольной позволило выявить, что от прогрессирования основного заболевания умерло 3 (10,7 %) пациента в срок 3, 4 и 10 мес. соответственно (см. табл. 1). При проведении сравнительного анализа в целом по группам установлено, что летальность среди пациентов, перенесших коронавирусную инфекцию, была в 2,6 раза выше, чем в группе не переболевших COVID-19. Сравнительный анализ методом углового преобразования Фишера показал статистически значимые различия (28,1 и 10,7 %; $\varphi = 1,73$; $p = 0,041$).

В качестве иллюстрации приводим описание собственного клинического наблюдения.

Клиническое наблюдение

Пациент В.Д.Г., 76 лет, находился в гематологической клинике ФГБУ РосНИИГТ ФМБА России с 20.02.2021 по 12.03.2021 г. с диагнозом: макроглобулинемия Вальденстрема IVB стадии, 5-й рецидив с сентября 2019 г., MYD88+. Сопутствующий диагноз: ишемическая болезнь сердца, стенокардия напряжения 2-го функционального класса, мерцательная аритмия постоянной формы, гипертоническая болезнь 2-й стадии, риск сердечно-сосудистых осложнений 3. Осложнения: нормохромная анемия II степени, нейтропения III степени, тромбоцитопения IV степени. При поступлении в стационар предъявлял жалобы на слабость, ночную потливость со сменой нательного белья 1–2 раза за ночь в течение последних 1,5 мес.

Из анамнеза известно, что диагноз макроглобулинемии Вальденстрема поставлен в ноябре 2005 г.

Таблица 1. Летальность пациентов с различными онкогематологическими заболеваниями в основной (COVID-19+) и контрольной (COVID-19-) группах

Заболевание	Основная группа (n = 32)		Контрольная группа (n = 28)	
	Число пациентов с COVID-19, n	Число умерших, n (%)	Число пациентов без COVID-19, n	Число умерших, n (%)
Лимфома Ходжкина	1	0 (0)	—	—
Неходжкинские лимфомы	5	1 (20,0)	6	0 (0)
Хронический лимфолейкоз	5	0 (0)	4	1 (25,0)
Множественная миелома	6	5 (83,3)	6	0 (0)
Макроглобулинемия Вальденстрема	1	1 (100)	—	—
Хронический миеломоноцитарный лейкоз	3	0 (0)	2	0 (0)
Острый миелоидный лейкоз	3	0 (0)	4	1 (25,0)
Миелодиспластический синдром (всего)	7	1 (14,2)	6	1 (16,7)
с избытком бластов-1	6	1	5	0
с избытком бластов-2	1	0	1	1
Первичный миелофиброз	1	1 (100)	—	—
Всего	32	9 (28,1)	28	3 (10,7)

на основании данных трепанобиопсии подвздошной кости с иммуногистохимическим исследованием, обнаружения М-компонента в протеинограмме, повышения моноклонального IgM до 38 г/л. Клинически заболевание характеризовалось выраженным анемическим синдромом, кожными геморрагиями (петехии на кожных покровах нижних конечностей). В гемограмме: анемия IV степени (гемоглобин 40 г/л), лейкопения (лейкоциты $1,4 \times 10^9$ /л), лимфоцитоз (лимфоциты 84 %) и нейтропения IV степени (абсолютное число нейтрофилов [АЧН] $0,15 \times 10^9$ /л), тромбоцитопения IV степени (тромбоциты 5×10^9 /л). При цитогенетическом исследовании костного мозга кариотип нормальный: 46,XY[20]. В миелограмме: миелокарициты 190×10^9 /л, выраженная лимфоцитарная инфильтрация костного мозга (лимфоциты 91 %). Иммунофенотип лимфоцитов костного мозга CD19+, CD20+, CD22+, CD79b+, CD5-; экспрессия CD138 на плазматических клетках. Иммунофенотип лимфоцитов крови CD19+low, HLA-DR+, CD23+, CD20+low, CD25+, CD79b+, CD5-; CD19 IgM+ — 81 %.

В первой линии терапии больной получил 4 цикла СНОР (циклофосфамид, доксорубин, винкристин, преднизолон), осуществлялись трансфузии компонентов крови (6 доз эритроцитарной массы, 4 дозы тромбоконцентрата). Достигнута стабилизация заболевания, купирован геморрагический синдром, однако сохранялась анемия с концентрацией гемоглобина 80 г/л, что послужило основанием для перехода на вторую линию терапии — 3 цикла R-CVP (ритуксимаб, циклофосфамид, винкристин, преднизолон). Получена полная клинико-гематологическая ремиссия, сохранявшаяся 2 года и 7 мес. без терапии.

С июня 2009 г. констатирован рецидив заболевания, проявившийся жалобами на профузный пот, лихорадку (38,0–38,5 °С). Обнаружены умеренное снижение концентрации гемоглобина (102 г/л), нейтропения III степени (АЧН $0,65 \times 10^9$ /л), лимфоцитоз (лимфоциты 53 %), тромбоцитопения (тромбоциты 21×10^9 /л). М-компонент составил 28,1 г/л. Иммунофенотип лимфоцитов крови характеризовался повышенным содержанием клеток CD19+low, HLA-DR+, CD23+, CD20+low, CD25+, CD79b+, CD5-; CD19 IgM+ —

79 %. Миелограмма: костный мозг гиперклеточный (миелокарициты 230×10^9 /л), резко сужены нейтрофильный (3,6 %) и эритроидный ростки (7,8 %), отмечалась выраженная лимфоцитарная инфильтрация (84,6 % лимфоцитов). При цитогенетическом исследовании костного мозга кариотип 46,XY, del(6)(q21) [14]/46,XY[6]. С учетом ранее эффективной терапии по программе R-CVP проведено 5 циклов по той же схеме, получена повторная полная клинико-гематологическая ремиссия продолжительностью 2 года и 8 мес.

В последующем развились еще три рецидива, сопровождавшиеся В-симптомами: 2-й рецидив — в мае 2013 г. (проведено 6 циклов R-CVP, получена полная клинико-гематологическая ремиссия длительностью 1 год и 5 мес.), 3-й рецидив — в мае 2015 г. (проведено 6 циклов R-CVP, ремиссия сохранялась в течение 1 года и 5 мес.), 4-й рецидив — в июле 2017 г. (проведено 6 циклов RB, ремиссия сохранялась 1 год и 8 мес.); 5-й рецидив констатирован в сентябре 2019 г.

При поступлении в гематологическое отделение состояние относительно удовлетворительное (ECOG 1 балл), рост 1,75 см, масса тела 102 кг, индекс массы тела 33,3 кг/м², площадь поверхности тела 2,17 м². Отмечалась умеренная бледность кожных покровов и склер; на коже голеней — петехиальная сыпь (единичные элементы). Периферические лимфатические узлы не увеличены. Печень и селезенка не пальпировались.

В гемограмме при поступлении от 20.02.20 г. отмечались умеренная анемия, нейтропения III степени, тромбоцитопения IV степени (табл. 2).

Результаты обследования:

- протеинограмма: общий белок 63,8 г/л; белковые фракции: альбумин — 34,7 г/л, глобулины α_1 — 2,9 г/л, α_2 — 4,9 г/л, β — 7,0 г/л, γ — 14,3 г/л (М-компонент — 11,1 г/л в γ -фракции);
- аланинаминотрансфераза, аспартатамино-трансфераза, общий билирубин и его фракции, креатинин, мочевины, мочевиная кислота, расширенная коагулограмма, глюкоза — в пределах нормальных значений;
- умеренное повышение СРБ до 9,2 мг/л;
- иммуноглобулины крови: IgG — 4,48 г/л, IgA — 0,2 г/л, IgM — 12,23 г/л;

Таблица 2. Динамика показателей гемограммы пациента с макроглобулинемией Вальденстрема

Показатель	Дата						
	20.02.20	29.02.20	02.03.20	04.03.20	08.03.20	10.03.20	12.03.20
Гемоглобин, г/л	98	64	69	80	74	82	76
Гематокрит, %	28,6	18,4	21,1	22,4	21,2	23,6	21,8
Лейкоциты, $\times 10^9/\text{л}$	1,6	1,3	0,7	2,7	0,3	1,5	0,9
Палочкоядерные нейтрофилы, %	1,0	4,0	2,0	14,0		17,0	21,0
Сегментоядерные нейтрофилы, %	32,0	53,0	61,0	81,0		72,0	71,0
Абсолютное число нейтрофилов, $\times 10^9/\text{л}$	0,53	0,74	0,44	2,5		1,4	0,8
Эозинофилы, %	1,0	1,0	3,0	0		0	1,0
Базофилы, %	0	0	0	0		0	1
Лимфоциты, %	64,0	37,0	25,0	3,0		5,0	2,0
Моноциты, %	2,0	5,0	9,0	2,0		6,0	4,0
Тромбоциты, $\times 10^9/\text{л}$	21	12	19	32	13	14	20
СОЭ, мм/ч	70						60

Таблица 3. Динамика показателей коагулограммы пациента с макроглобулинемией Вальденстрема

Показатель	Референсное значение	Дата		
		21.02.20	02.03.20	10.03.20
Индекс АЧТВ	0,8–1,1	1,21	1,28	1,07
Протромбиновый тест по Квику, %	86–114	98,5	73,3	73,3
МНО	Около 1,0	1,01	1,16	1,16
Фибриноген, г/л	1,8–4,0	3,66	6,0	7,74
Тромбиновое время, с	13,9	14,0	13,7	13,9
D-димер, нг/мл	< 250	242	—	8328

АЧТВ — активированное частичное тромбопластиновое время; МНО — международное нормализованное отношение.

- коагулограмма — без изменений (табл. 3);
- $\beta 2$ -микроглобулин — 3,96 мкг/мл;
- аспират костного мозг получен из задней верхней ости подвздошной кости. В миелограмме от 21.02.2020 г.: костный мозг гипоклеточный (миелокарициты $19 \times 10^9/\text{л}$), представлен преимущественно лимфоцитами (83,4 %) мезогенераций с грубой структурой хроматина, узким ободком цитоплазмы; единичные лимфоциты с остатками ядрышка. Плазматические клетки — 1,2 %, сужены нейтропоз (7,8 %) и эритроидный росток (4,6 %). Мегакарициты в препарате не выявлены. Заключение: прогрессирование лимфоидной опухоли;
- иммунофенотипирование костного мозга: относительный лимфоцитоз за счет клональных В-лимфоцитов с иммунофенотипом CD19+, к+, CD20+, CD22+, IgM+, CD79b+, CD52+.
- при цитогенетическом исследовании методом ПЦР обнаружена мутация в гене MYD88 (L265P);
- гистологическое исследование трепанобиоптата подвздошной кости: $1/10$ ячеек заполнена миелоидной тканью на 70 %, остальные содержат жировую ткань. В миелоидной ткани обнаруживаются распространенные зоны диффузной и интерстициальной инфильтрации атипичными мелкими лимфоцитоподобными клетками и немногочисленными

плазмацитами, которые почти полностью вытесняют все ростки миелоидной ткани. В плазмацитах хорошо заметны тельца Датчера. Встречаются тучные клетки. При иммуногистохимическом исследовании мелкие лимфоидные клетки экспрессируют CD20, плазмациты — CD138. Среди плазмацитов обнаруживаются малочисленные CD3/CD5-позитивные Т-лимфоциты. В плазмацитах выявлено снижение экспрессии легких цепей иммуноглобулинов ($\kappa >> \lambda$) и экспрессия IgM. Заключение: измерения соответствуют макроглобулинемии Вальденстрема. Резко выраженная гипоплазия всех ростков миелоидной ткани.

С учетом того, что ранее программа RB у пациента была эффективной, проведен цикл терапии в том же режиме, что и 2 года назад: ритуксимаб 375 мг/м² (в 1-й день, 26.02.2020 г.) и бендамустин 90 мг/м² внутривенно капельно (2-й и 3-й дни). Лечение большой перенес удовлетворительно.

Начиная с 05.03.2020 г. у пациента отмечались ухудшение состояния, лихорадка с повышением температуры тела до 38,4 °С, незначительными катаральными явлениями в виде заложенности носа. При этом аускультативно в легких дыхание проводилось во всех отделах, хрипы не прослушивались, частота дыхания 17 в минуту. Насыщение крови кислородом (SpO₂) по данным пульсоксиметрии 98 %, АД 115/70 мм рт. ст., ЧСС 80 уд./мин. Рентгенограмма придаточных пазух носа от 06.03.2020 г.: пазухи прозрачные. Заподозрена вирусная инфекция, назначены противовирусные

препараты, а с учетом лейкопении от 02.03.2020 г. (см. табл. 2) начата антибактериальная терапия.

Однако через 5 дней (10.03.2020 г.) состояние значительно ухудшилось: повышение температуры тела до 39,4 °С, ЧСС 94 уд./мин, АД 160/80, появилась одышка с частотой дыхания до 22 в минуту, снизилась сатурация крови (SpO₂ до 93 %). В коагулограмме выявлено значительное повышение фибриногена и D-димера (см. табл. 3), а также повышение СРБ до 141,2 мг/л (при норме до 5 мг/л).

При рентгенографии грудной клетки отмечалась выраженная инфильтрация в нижней доле левого легкого; в правом легком — мелкоочаговая инфильтрация. Корни легких бесструктурные (за счет инфильтрации), синусы свободные. Сердце расширено в поперечнике. Заключение: двусторонняя полисегментарная пневмония (рис. 1).

В связи с развитием двусторонней пневмонии с дыхательной недостаточностью I степени на фоне нейтропении IV степени усилена антибактериальная терапия (дорипенем 3 г/сут внутривенно), дополнительно назначены гранулоцитарный колониестимулирующий фактор (КСФ; филграстим 480 мкг/сут подкожно), внутривенный иммуноглобулин (5% 400 мл по 20 г), оксигенотерапия через маску. Несмотря на проводимое лечение, состояние больного ухудшалось, нарастала дыхательная недостаточность, частота дыхания до 26–28 в минуту, снизилась сатурация крови до 86–88 % в покое (при дыхании кислородом через маску SpO₂ до 92–94 %). Заподозрена новая коронавирусная инфекция. При исследовании мазков на COVID-19 методом ПЦР получен положительный результат. Больного перевели в отделение реанимации специализированного инфекционного стационара 12.03.2020 г.

Важно отметить, что состояние пациента прогрессивно ухудшалось начиная с 05.03.2020 г.: нарастала дыхательная недостаточность, наблюдалось значительное повышение СРБ до 141,2 мг/л, фибриногена до 7,74 г/л, D-димера до 8328 нг/мл (см. табл. 3), что указывало на выраженную воспалительную реакцию и не исключало развития цитокинового шторма. Больному проводились интенсивные мероприятия, включая гормональную, инфузионную, антибактериальную терапию, а в последующем и перевод на искусственную вентиляцию легких (с 12.03.2020 г.). Тем не менее пациент умер в результате прогрессирующей дыхательной недостаточности.

Представленное клиническое наблюдение позволяет наглядно продемонстрировать реальную опасность новой коронавирусной инфекции у пациента с лимфопролиферативной опухолью, у которого имели место тяжелая нейтропения (III–IV степени) и вторичный иммунодефицит (снижение уровня нормальных иммуноглобулинов крови, в частности IgG 4,48 г/л).

Как известно, помимо вирусной пневмонии у больных с новой коронавирусной инфекцией может развиваться критическая ее форма, являющаяся вариантом цитокинового шторма с проявлениями, похожими на гемофагоцитарный лимфогистиоцитоз или синдром активации макрофагов. Иными словами, у пациентов с COVID-19 происходит активация им-

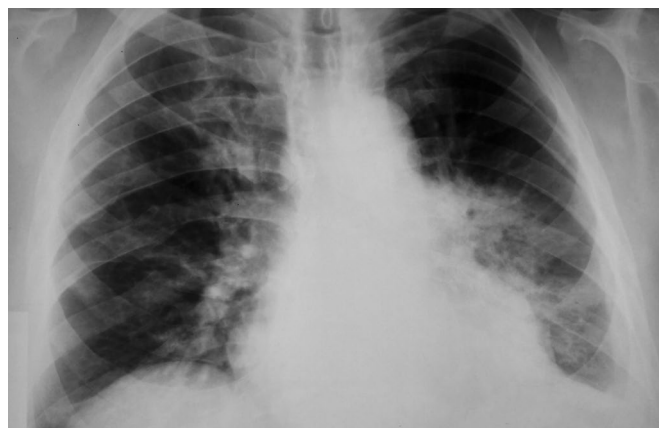


Рис. 1. Рентгенограмма грудной клетки пациента В.Д.Г. от 10.03.2020 г.: двусторонняя полисегментарная пневмония

Fig. 1. Chest X-ray of patient V.D.G. dated March 10, 2020: double polysegmental pneumonia

мунитета, заключающаяся в нарушении регуляции синтеза провоспалительных, иммунорегуляторных цитокинов, включая интерлейкины (ИЛ-1, ИЛ-2, ИЛ-6, ИЛ-10), фактор некроза опухолей α , интерферон- γ и др., а также гранулоцитарный КСФ, гранулоцитарно-макрофагальный КСФ. Отмечается увеличение белков воспаления острой фазы (ферритина, СРБ, фибриногена) [1]. В результате цитокины воспаления повреждают интиму сосудов, запуская (активируя) систему гемостаза с выраженной гиперкоагуляцией вплоть до обтурации тромботическими массами сосудов, начиная с основного органа-мишени (легких), с развитием респираторного дистресс-синдрома и тяжелой дыхательной недостаточности [1, 3].

Проведенное нами исследование позволяет выделить среди пациентов с онкогематологическими заболеваниями, переболевших COVID-19, группу с наиболее неблагоприятным прогнозом, а именно с моноклональными гаммапатиями. Данная категория больных, как продемонстрировано в представленном клиническом наблюдении, характеризуется наличием вторичного иммунодефицита и наиболее уязвима в отношении вирусных инфекций.

Представленные нами данные свидетельствуют о необходимости дальнейшего изучения и анализа у большего числа пациентов с гематологическими злокачественными опухолями и новой коронавирусной инфекцией.

ЗАКЛЮЧЕНИЕ

Новая коронавирусная инфекция SARS-CoV-2 относится к особо опасным респираторным заболеваниям, характеризуется полиорганными нарушениями с преимущественным поражением респираторного тракта, высокой летальностью, составляющей 2–5 % в популяции. В то же время у пациентов с опухолями системы крови, получавших противоопухолевое лечение и имевших вторичный иммунодефицит, частота летальных исходов значительно выше и составила, по данным нашего анализа, 28,1 %. Частота же летальных исходов в аналогичной группе паци-

ентов, не перенесших COVID-19, значительно меньше (10,7 % за тот же период наблюдения в пределах 12 мес.). При этом наиболее высокая летальность констатирована у пациентов со злокачественными лимфопролиферативными заболеваниями, в частности ММ. Представленное клиническое наблюдение макроглобулинемии Вальденстрема, при которой лимфоидные и плазматические клетки продуцируют моноклоновый иммуноглобулин М при низкой продукции нормальных иммуноглобулинов, отражает низкий противовирусный ответ у данной категории пациентов.

КОНФЛИКТЫ ИНТЕРЕСОВ

Авторы заявляют об отсутствии конфликтов интересов.

ИСТОЧНИКИ ФИНАНСИРОВАНИЯ

Исследование не имело спонсорской поддержки.

ВКЛАД АВТОРОВ

Концепция и дизайн: Н.А. Романенко, Е.Р. Шилова, В.Н. Чеботкевич, С.В. Сидоркевич, С.В. Грицаев, С.С. Бессмельцев.

Сбор и обработка данных: все авторы.

Представление материалов исследования: Н.А. Романенко, Л.В. Стельмашенко, Е.И. Кайтанджан, А.В. Кулешова, Н.П. Стижак.

Анализ и интерпретация данных: Н.А. Романенко, Е.Р. Шилова, С.В. Грицаев, С.С. Бессмельцев.

Подготовка рукописи: Н.А. Романенко, Е.Р. Шилова, Л.В. Стельмашенко, В.Н. Чеботкевич, С.В. Грицаев, С.С. Бессмельцев.

Окончательное одобрение рукописи: Н.А. Романенко, С.В. Сидоркевич, С.С. Бессмельцев.

ЛИТЕРАТУРА/REFERENCES

1. Временные методические рекомендации. Профилактика, диагностика и лечение новой коронавирусной инфекции COVID-19. Версия 15 (22.02.2022), 245 с. [электронный документ]. Доступно по: www.BMP_COVID-19_V15.pdf. Ссылка активна на 23.05.2022.

[Interim methodological guidelines. Prophylaxis, diagnosis, and treatment of new coronavirus infection COVID-19. Version 15 (22.02.2022), 245 p. (Internet) Available from: www.BMP_COVID-19_V15.pdf. Accessed 23.05.2022. (In Russ)]

2. Li Q, Guan X, Wu P, et al. Early transmission dynamics in Wuhan, China, of novel coronavirus-infected pneumonia. *N Engl J Med*. 2020;382(13):1199–207. doi: 10.1056/NEJMoa2001316.

3. Баклаушев В.П., Кулемзин С.В., Горчаков А.А. и др. COVID-19. Этиология, патогенез, диагностика и лечение. *Клиническая практика*. 2020;11(1):7–20. doi: 10.17816/clinpract26339.

[Baklaushiev VP, Kulemzin SV, Gorchakov AA, et al. COVID-19. Etiology, Pathogenesis, Diagnosis and Treatment. *Journal of clinical practice*. 2020;11(1):7–20. doi: 10.17816/clinpract26339. (In Russ)]

4. Белевич С.Б., Белевич С.С. Комплексный механизм развития COVID-19. *Сеченовский вестник*. 2020;11(2):50–61. doi: 10.47093/2218-7332.2020.11.2.50-61.

[Bolevich SB, Bolevich SS. Complex mechanism of COVID-19 development. *Sechenov medical journal*. 2020;11(2):50–61. doi: 10.47093/2218-7332.2020.11.2.50-61. (In Russ)]

5. Поддубная И.В., Тумян Г.С., Трофимова О.П. и др. Особенности ведения онкогематологических пациентов в условиях пандемии COVID-19. *Современная онкология*. 2020;22(3):45–58. doi: 10.26442/18151434.2020.3.200152.

[Poddubnaya IV, Tumian GS, Trofimova OP, et al. Features of management of oncohematological patients in the context of the COVID-19 pandemic. *Journal of modern oncology*. 2020;22(3):45–58. doi: 10.26442/18151434.2020.3.200152. (In Russ)]

6. Кулешова А.В., Искова И.И., Киселева Е.Е., Чеботкевич В.Н. Респираторные вирусные инфекции, в т. ч. вызванные коронавирусами, у онкологических и онкогематологических больных. *Медицинский академический журнал*. 2021;21(3):117–20. doi: 10.17816/MAJ78565.

[Kuleshova AV, Iskova II, Kiseleva EE, Chebotkevich VN. Respiratory viral infections including caused by coronaviruses, in oncological and oncohematological patients. *Medical academic journal*. 2021;21(3):117–20. doi: 10.17816/MAJ78565. (In Russ)]

7. Mato A, Roeker L, Lamanna N, et al. Outcomes of COVID-19 in patients with CLL: a multicenter international experience. *Blood*. 2020;136(10):1134–43. doi: 10.1182/blood.2020006965.

8. The Lancet Oncology. COVID-19 and cancer: 1 year on. *Lancet Oncol*. 2021;22(4):411. doi: 10.1016/S1470-2045(21)00148-0.

9. Временные методические рекомендации. Профилактика, диагностика и лечение новой коронавирусной инфекции COVID-19. Версия 3 (03.03.2020), 62 с. [электронный документ]. Доступно по: www.BMP_COVID-19_V3.pdf. Ссылка активна на 07.06.2022.

[Interim methodological guidelines. Prophylaxis, diagnosis, and treatment of new coronavirus infection COVID-19. Version 3 (03.03.2020), 62 p. (Internet) Available from: www.BMP_COVID-19_V3.pdf. Accessed 07.06.22. (In Russ)]

10. Романенко Н.А., Бессмельцев С.С., Четчин А.В. Коррекция иммунного статуса пациентов иммуноглобулином человека для внутривенного введения. *Казанский медицинский журнал*. 2017;98(5):775–83. doi: 10.17750/KMJ2017-775.

[Romanenko NA, Bessmeltsev SS, Chechetkin AV. Correction of patients' immune status with human intravenous immunoglobulin. *Kazan medical journal*. 2017;98(5):775–83. doi: 10.17750/KMJ2017-775. (In Russ)]

11. Moulton L, Fermand JP, Gottenberg JE. Management of secondary immune deficiencies: what is the role of immunoglobulins? *Curr Opin Allergy Clin Immunol*. 2013;13(Suppl 2):S56–S67. doi: 10.1097/01.all.0000433132.16436.b5.

12. Pratt G, Goodyear O, Moss P. Immunodeficiency and immunotherapy in multiple myeloma. *Br J Haematol*. 2007;138(5):563–79. doi: 10.1111/j.1365-2141.2007.06705.x.

13. Бессмельцев С.С., Абдулкадыров К.М. Множественная миелома: руководство для врачей. М.: СИМК, 2016. 512 с.

[Bessmeltsev SS, Abdulkadyrov KM. Mnozhestvennaya mieloma: rukovodstvo dlya vrachei. (Multiple myeloma: manual for physicians.) Moscow: SIMK Publ.; 2016. 512 p. (In Russ)]