Клиническая онкогематология. 2016;9(1):30–41

ОНКО клиническая ГЕМАТОЛОГИЯ

КЛИНИКА, ДИАГНОСТИКА И ЛЕЧЕНИЕ ЛИМФОИДНЫХ ОПУХОЛЕЙ

Видеоторакоскопические операции в диагностике лимфом

И.Г. Комаров[1,2], С.Ю. Слетина[1], М.И. Комаров[2], А.А. Сухов[1]

[1] ФГБУ «Российский онкологический научный центр им. Н.Н. Блохина» Минздрава России, Каширское ш., д. 24, Москва, Российская Федерация, 115478

[2] ГБОУ «Российская медицинская академия последипломного образования» Минздрава России, кафедра онкологии, Каширское ш., д. 23, Москва, Российская Федерация, 115478

РЕФЕРАТ

Статья представляет собой продолжение серии публикаций, посвященных эндохирургическим операциям в диагностике лимфом. Описываются история развития и современные возможности торакоскопической хирургии при подозрении на злокачественные лимфопролиферативные заболевания с поражением органов и тканей грудной клетки. Кратко освещаются основные инструменты, оборудование и техника оперативных вмешательств торакоскопическим доступом. Определяются показания и противопоказания к выполнению торакоскопических операций. Кроме того, в работе представлен анализ результатов видеоторакоскопических вмешательств у 178 пациентов с подозрением на злокачественные лимфопролиферативные заболевания. При выполнении операций материал для морфологического исследования получен у всех больных. Исходно предполагаемое наличие лимфомы подтверждено у 120 больных. Работа проиллюстрирована двумя клиническими наблюдениями по выполнению видеоторакоскопии.

Ключевые слова: лимфома, диагностика, видеохирургия, торакоскопия.

Получено: 6 ноября 2015 г.
Принято в печать: 24 декабря 2015 г.

Для переписки: Игорь Геннадьевич Комаров, д-р мед. наук, проф., Каширское ш., д. 24, Москва, Российская Федерация, 115478; тел.: +7(499)324-12-70; e-mail: komarovig@mail.ru

Для цитирования: Комаров И.Г., Слетина С.Ю., Комаров М.И., Сухов А.А. Видеоторакоскопические операции в диагностике лимфом. Клиническая онкогематология. 2016;9(1):30–41.

DOI: 10.21320/2500-2139-2016-9-1-30-41

Clinical oncohematology. 2016;9(1):30–41

ONCO clinical HEMATOLOGY

LYMPHOID MALIGNANCIES

Video-Assisted Thoracoscopic Surgery in Diagnosing Lymphomas

IG Komarov[1,2], SYu Sletina[1], MI Komarov[2], AA Sukhov[1]

[1] N.N. Blokhin Russian Cancer Research Center, 24 Kashirskoye sh., Moscow, Russian Federation, 115478

[2] Russian Medical Academy of Postgraduate Education, oncology department, 23 Kashirskoye sh., Moscow, Russian Federation, 115478

ABSTRACT

This article continues a series of papers dwelling on endosurgery techniques in diagnosing lymphomas. It describes the history of the thoracoscopic surgery and its potential and current use when malignant lymphoproliferative diseases with involvement of chest organs and tissues. It provides brief description of basic instruments, equipment and technique of surgical interventions via the thoracic access. It lists indications and contraindications for the thoracoscopic surgery. In addition, the paper presents analysis of video-assisted thoracoscopic surgeries in 178 patients with suspected malignant lymphoproliferative diseases. During these surgeries, samples for further morphological assessment were obtained from all patients. Lymphomas were confirmed in 120 patients. The article contains two case reports on the video-assisted thoracoscopic interventions performed.

Keywords: lymphoma, diagnostics, video-assisted surgery, thoracoscopy.

Received: November 6, 2015
Accepted: December 24, 2015

For correspondence: Igor' Gennad'evich Komarov, DSci, Professor, 24 Kashirskoye sh., Moscow, Russian Federation, 115478; Tel.: +7(499)324-12-70; e-mail: komarovig@mail.ru

For citation: Komarov IG, Sletina SYu, Komarov MI, Sukhov AA. Video-Assisted Thoracoscopic Surgery in Diagnosing Lymphomas. Clinical oncohematology. 2016;9(1):30–41 (In Russ).

DOI: 10.21320/2500-2139-2016-9-1-30-41

© 2016 практическая медицина

ВВЕДЕНИЕ

Эндоскопические технологии насчитывают более чем 200-летнюю историю. Создателем первого эндоскопа считается P. Bozzini, который в 1806 г. сконструировал прибор Lichtleiter. Торакоскопия впервые была выполнена шведским терапевтом H. Jacobeus в 1910 г. с помощью цистоскопа для диагностики состояния плевральной полости у больного туберкулезом. В этом же году он опубликовал статью «О возможностях использования цистоскопа для обследования серозных полостей». Позднее H. Jacobeus сконструировал оптический прибор, получивший название торакоскопа, с помощью которого первоначально проводил осмотр плевральной полости. В дальнейшем он применял этот метод для диагностики заболеваний плевры и опухолей грудной клетки, а затем — для рассечения спаек с целью создать искусственный пневмоторакс у больных кавернозным туберкулезом [1]. В 1925 г. H. Jacobeus впервые провел прицельную биопсию плевры у пациента с мезотелиомой. В этом же году профессор П.А. Герцен выполнил первую в Советском Союзе торакоскопию по поводу эмпиемы плевры. Торакоскопия при туберкулезе легких широко использовалась во фтизиатрии вплоть до 1950-х годов, когда были синтезированы противотуберкулезные препараты.

В конце 1960-х — начале 1970-х годов вновь возросло значение торакоскопии как метода диагностики заболеваний легких и плевры благодаря работам датского пульмонолога J. Swiereng, опубликовавшего в 1974–1978 гг. ряд статей и атлас по торакоскопии. К 1980-м годам существенно расширились показания к торакоскопии, которая становится все более инвазивной за счет внедрения различных методов биопсии легкого, медиастинальных лимфатических узлов и новообразований средостения. Кроме того, торакоскопическую биопсию начали выполнять при диссеминированных заболеваниях легких, опухолях средостения [2].

До конца 80-х годов прошлого столетия торакоскопические операции имели преимущественно диагностическое значение. В 1986 г. была создана цветная видеокамера, работающая на микросхемах с высокой разрешающей способностью, что позволило транслировать изображение с окуляра торакоскопа на экран монитора. Благодаря этому за происходящим в плевральной полости могли наблюдать несколько специалистов одновременно, что позволило не только проводить диагностический осмотр, но и выполнять полноценные оперативные вмешательства. Это послужило началом видеоторакоскопической хирургии. С появлением надежных линейных степлеров для пересечения крупных сосудистых структур и бронхов, систем коагуляции и гемостаза стало возможным осуществлять операции большего объема. В 1992 г. G. Roviaro выполнил первую торакоскопическую лобэктомию [3]. В России опыт первой торакоскопической лобэктомии принадлежит профессору Е.И. Сигалу [4].

В последние годы появляются все более совершенные приборы и инструменты для эндохирургии. Очевиден успех применения новой техники выполнения операций в гинекологии, общей хирургии. В онкологии возможность визуального обследования органа, пораженного опухолью, определение степени ее местной распространенности и, главное, создание условий для установления морфологической структуры опухоли в ряде случаев ставят метод видеохирургии в преимущественное положение по отношению к другим диагностическим исследованиям.

Неоспоримыми **преимуществами** видеохирургии являются:

- малая травматичность;
- детальная визуализация анатомических структур;
- снижение частоты и тяжести осложнений;
- сокращение сроков госпитализации;
- сокращение сроков утраты трудоспособности;
- снижение потребности в медикаментах;
- косметический эффект.

Показания к выполнению видеохирургических вмешательств в диагностике злокачественных лимфопролиферативных заболеваний:

- наличие и/или подозрение на злокачественное лимфопролиферативное заболевание, которое невозможно исключить другими, менее инвазивными методами исследования;
- дифференциальная диагностика с солидными опухолями или их метастазами, а также заболеваниями неопухолевой природы;
- оценка местной распространенности опухолевого поражения;
- оценка лечебного эффекта.

Противопоказания к видеохирургическим операциям в диагностике злокачественных лимфопролиферативных заболеваний разделяются на абсолютные и относительные.

Абсолютные противопоказания:

- острый инфаркт миокарда;
- острое нарушение мозгового кровообращения;
- выраженное нарушение свертывающей системы крови;
- сердечно-сосудистая и легочная недостаточность в стадии декомпенсации;
- шок любой этиологии.

К ***относительным противопоказаниям*** относится общее тяжелое состояние больного; учитывают такие факторы риска, как наличие лихорадки, кашля, расстройств свертывающей системы крови и сердечно-сосудистой системы.

Предоперационное обследование включает анализы крови (общий клинический, биохимический, коагулограмма, RW, гепатиты В и С, ВИЧ), электрокардиографию, спирометрию, рентгенологическое исследование грудной клетки, УЗИ органов брюшной полости, забрюшинного пространства, периферических лимфатических узлов, компьютерную томографию (КТ) органов грудной клетки, бронхоскопию (по показаниям).

Анестезиологическое пособие. Наиболее часто при торакоскопии применяют общее обезболивание с искусственной вентиляцией легких. Раздельная интубация бронхов с выключением из дыхания легкого на стороне поражения обеспечивает пространство, достаточное для проведения вмешательства. Спавшееся, неподвижное легкое создает оптимальные условия для выполнения манипуляций как в самом органе, так и в органах грудной полости.

Основные требования к **положению больного на операционном столе** — возможность нормального функционирования легкого на стороне, противоположной операции, и удобство для хирургических манипуляций. Наиболее часто операции проводят при положении боль-

Рис. 1. Положение больного на операционном столе (полубоковое на валике)

Fig. 1. Patient's position on surgical table (semi-lateral recumbent position on cushion)

ного на здоровом боку. Такое положение, хотя и удобно для хирурга, имеет свои недостатки. Компрессия здорового легкого при выключении из вентиляции легкого на стороне операции неблагоприятно отражается на дыхательной функции. Кроме того, в таком положении увеличивается риск аспирации бронхиального секрета в дыхательные пути здорового легкого с последующим развитием осложнений. Более щадящее положение больного — полубоковое на валике (рис. 1). В такой ситуации здоровое легкое подвергается меньшему сдавлению, в то же время операционное поле по размерам достаточно для проведения торакоскопии. Зачастую возникает необходимость в наклоне операционного стола в ту или иную сторону, поэтому больного надежно фиксируют до операции.

ВИДЕОХИРУРГИЧЕСКИЕ ОБОРУДОВАНИЕ И ИНСТРУМЕНТЫ

Подробно этот раздел представлен в предыдущей нашей статье «Видеолапароскопические операции в диагностике лимфом» [5]. При выполнении торакоскопических вмешательств, так же как и лапароскопических, используется видеоэндохирургический комплекс и набор эндохирургических инструментов. Видеохирургический комплекс включает в себя оптическую систему, инсуффлятор газа (при торакоскопических вмешательствах обычно не используется), аспиратор-ирригатор и энергетическую систему воздействия на ткани (электрокоагулятор, ультразвуковой генератор). Традиционно оборудование расположено на подвижной стойке, что позволяет перемещать ее в нужное место возле операционного стола (рис. 2).

Видеооборудование

Существенных отличий видеооборудования для выполнения торако- или лапароскопии нет. Единственным

Рис. 2. Видеохирургическая стойка (*)

Fig. 2. Workstation for video-assisted surgeries (*)

отличием можно считать повышенную потребность во втором мониторе, который кабелем соединяют с основным и располагают перед ассистентом, что позволяет всей операционной бригаде следить за ходом операции, не отрываясь от операционного поля.

Эндоскопы и торакопорты

Большинство операций выполняют с помощью прямонаправленного эндоскопа 0°. Эндоскоп с оптикой под углом 30° может быть полезным при операциях в переднем и заднем средостении. Чаще выбор эндоскопа с тем или иным углом обзора зависит от предпочтений хирурга. Малодоступными из-за высокой стоимости и недостаточной надежности являются гибкие торакоскопы, имеющие гибкий подвижный конец, который позволяет всесторонне осматривать плевральную полость (рис. 3). Канюли, используемые для торакоскопии (торакопорты), отличаются от применяемых в лапароскопии, поскольку для плевральной полости инсуффляция не требуется. Торакопорты представляют собой бесклапанные тубусы с винтовой нарезкой, снабженные затупленными стилетами (рис. 4). Используют также гибкие торакопорты, позволяющие вводить в плевральную полость изогнутые инструменты.

Инструменты

Инструменты для манипуляций — наиболее многочисленная и разнообразная группа. Это различные зажимы, диссекторы, ретракторы, ножницы, цапки для биопсии, электроды моно- и биполярных коагуляторов (рис. 5–8).

Большинство многоразовых лапароскопических инструментов имеет модульную конструкцию, т. е. они полностью разбираются на составляющие, отдельно стерилизуемые части: рабочую часть, рукоятку, изолирующую оболочку. Рукоятки имеют различную форму — с кремальерами или без них — для наибольшего удобства в обращении и, кроме того, максимального приближения

Рис. 3. Современный гибкий видеоскоп Olympus с интегрированной видеокамерой (*)

Fig. 3. Modern flexible Olympus videoscope with integrated camera (*)

Рис. 4. Торакопорт с троакаром

Fig. 4. Thoracoport with thoracic trocar

Рис. 5. Эндоскопический зажим

Fig. 5. Endoscopic forceps

Рис. 6. Эндоскопический окончатый зажим

Fig. 6. Endoscopic fenestrated forceps

Рис. 7. Эндоскопические ножницы

Fig. 7. Endoscopic scissors

Рис. 8. Эндоскопический диссектор

Fig. 8. Endoscopic dissector

Рис. 9. Линейные степлеры типа Endo GIA Universal

Fig. 9. Endo GIA Universal linear staplers

к привычным движениям хирурга (как при открытых операциях). Одним из основных направлений в дизайне современных инструментов является обеспечение как можно большего количества степеней свободы в движениях рабочих частей.

Зажимы — инструменты для захвата и удержания органов и тканей при хирургических вмешательствах. Большинство современных зажимов имеет изоляционное покрытие и разъем для электрохирургического воздействия на ткани. Зажимы делятся на травматические и атравматические в зависимости от конструкции браншей инструментов. Травматические зажимы оснащены зубчиками, предназначены для извлечения или тракции органов и тканей. Атравматическая диссекция тканей осуществляется с помощью мягких атравматических зажимов — прямых и изогнутых, преимущественно с двумя движущимися браншами, обязательно с возможностью удобного вращения рабочих частей вокруг своей оси. Эндодиссектор также относится к режущим и коагулирующим инструментам. Атравматические зажимы для тракции и удержания органов должны обеспечивать минимальную травматизацию области захвата тканей (см. рис. 8).

Большинство инструментов, используемых в настоящее время при видеоторакоскопии, было разработано для нужд лапароскопической хирургии. Из специальных следует отметить изогнутые инструменты (зажимы, диссекторы, ножницы и т. д.), которые благодаря своему изгибу позволяют достигать любого участка плевральной полости.

Сшивающие аппараты

Инструменты предназначены для наложения трехрядных титановых швов в шахматном порядке. Для торакоскопической резекции легкого мы использовали эндоскопические линейные степлеры типа Endo GIA Universal (пластиковый перезаряжаемый эндоскопический сшивающий аппарат). Рабочая часть аппарата диаметром 11 мм вращается на 360°, имеет возможность изменять угол наклона. Сменные кассеты различной длины (до 60 мм) позволяют накладывать 2 тройных ряда титановых скрепок и рассекать ткань между ними (рис. 9).

ТЕХНИКА ОПЕРАЦИИ

В отличие от брюшной полости грудная клетка имеет костный каркас, поэтому торакоскопия не требует создания искусственного пространства путем нагнетания газа под давлением. Для проведения вмешательства первоначально достаточен небольшой объем полости — около 200 см^3. Чаще всего первый торакопорт вводят в пятое межреберье по передней подмышечной линии. При вмешательстве в нижних отделах средостения осуществляют доступ в третьем-четвертом межреберье, при операциях в передневерхних отделах средостения — в шестом-седьмом. Кожу надсекают скальпелем на протяжении 0,5–1,0 см, мягкие ткани межреберья рассекают ножницами и прокалывают троакаром, через который после извлечения стилета вводят торакоскоп (рис. 10–13). Продвигая и вращая торакоскоп, последовательно осматривают легкое, висцеральную и париетальную плевру, диафрагму, органы средостения. Обращают внимание на наличие выпота, высыпаний или наложений на плевре, патологических образований в средостении. Затем выполняют биопсию ткани из различных подозрительных участков цапкой для биопсии или путем эксцизии. Очень важно, чтобы ткань для исследования забиралась из разных участков. Кровотечение после биопсии из различных участков останавливают либо клипированием, либо электрокоагуляцией. После окончания операции легкое под контролем зрения раздувают. Закончив операцию, через разрезы для портов устанавливают один или несколько дренажей. Порты удаляют под видеонаблюдением, что позволяет убедиться в отсутствии кровотечения. Разрезы для портов диаметром 10 мм и более ушивают послойно, включая фасцию и затем кожу.

Рис. 10. Рассечение мягких тканей грудной стенки

Fig. 10. Dissection of soft tissues of the chest wall

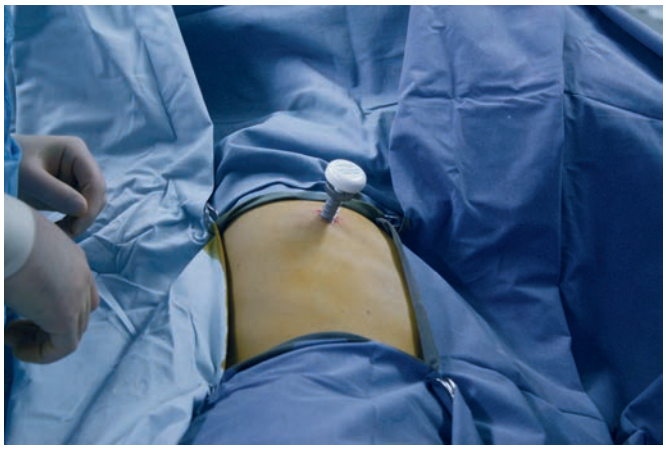

Рис. 11. Установление троакара с портом

Fig. 11. Placement of trocar with port

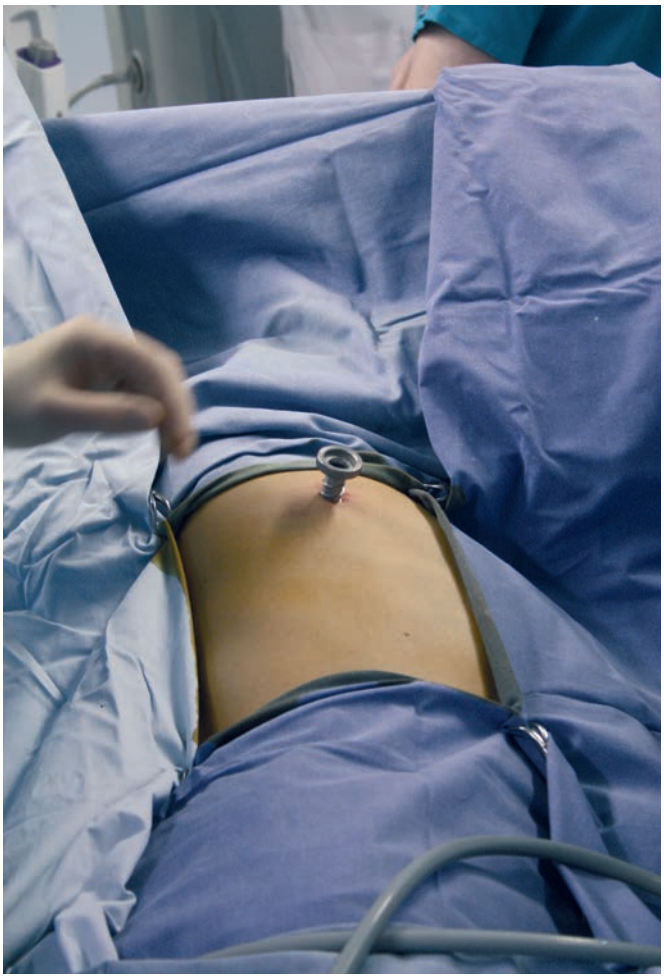

Рис. 12. Троакар извлечен

Fig. 12. Trocar is removed

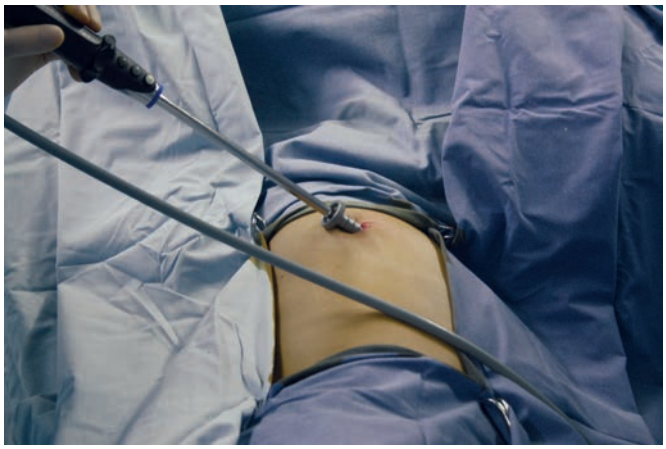

Рис. 13. В порт введен видеоскоп

Fig. 13. Videoscope is inserted into port

С помощью торакоскопической техники стало возможным легко и без осложнений, которые могут возникать после торакотомии, удалить измененный фрагмент легкого для последующего морфологического исследования. Важно отметить, что патологический очаг, расположенный субплеврально, особых сложностей для взятия материала не представляет. Однако при интрапаренхиматозном расположении патологического очага могут возникать определенные затруднения.

Рис. 14. Интрапаренхиматозное расположение очага

Fig. 14. Intraparenchymal location of focus

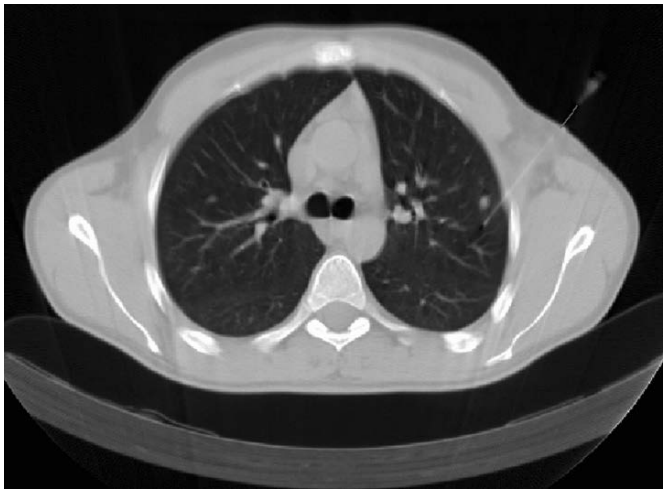

Рис. 15. Игла с мандреном

Fig. 15. Needle with mandarin

В тех случаях, когда объемное образование располагалось внутри легочной паренхимы (легочной ткани) (рис. 14), выполняли предоперационную разметку очагов поражения якорной иглой под контролем КТ. Методика заключалась в следующем: перед операцией проводили стандартное КТ-исследование на аппарате CT-SOMATOM AR.STAR производства компании Siemens; слой составлял 5 мм, шаг — 7 мм, реконструкция — по 3,5 мм; исследование выполнялось без задержки дыхания. После обнаружения искомого объемного образования с помощью меток отмечали его проекцию на коже. Затем с помощью шприца (20 мл) и стандартной внутримышечной иглы вводили 0,5% раствор бупивакаина (местный анестетик). Далее под контролем КТ вводили иглу с мандреном в виде якоря длиной 12 см (рис. 15). Мандрен (якорь) представляет собой загнутый в виде рыболовного крючка металлический проводник (рис. 16). После этого, придерживая мандрен правой рукой, левой иглу извлекали, при этом якорь оставался в легком. Затем выполнялось КТ-исследование, чтобы убедиться, что маркер (якорь) остался в легочной паренхиме (рис. 17). Во время операции в легком отчетливо визуализируется якорная игла (рис. 18 и 19).

Рис. 16. Игла с якорем

Fig. 16. Needle with anchor

Рис. 17. Якорь в паренхиме легкого

Fig. 17. Anchor in lung parenchyma

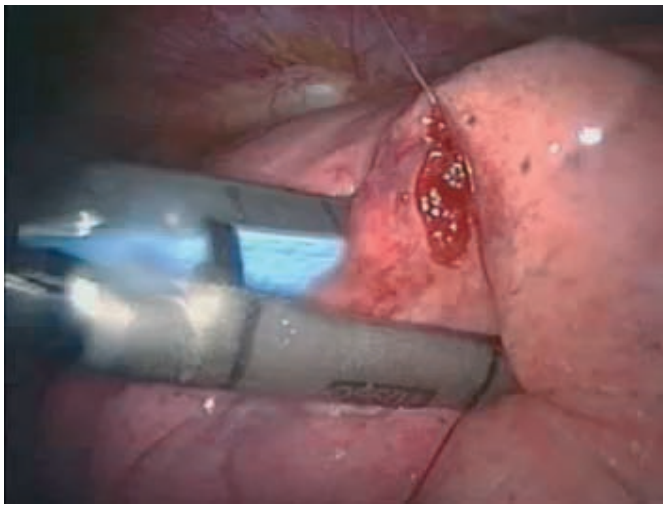

Рис. 18. Торакоскопическая резекция легкого после предоперационной разметки

Fig. 18. Thoracoscopic lung resection after preoperative marking

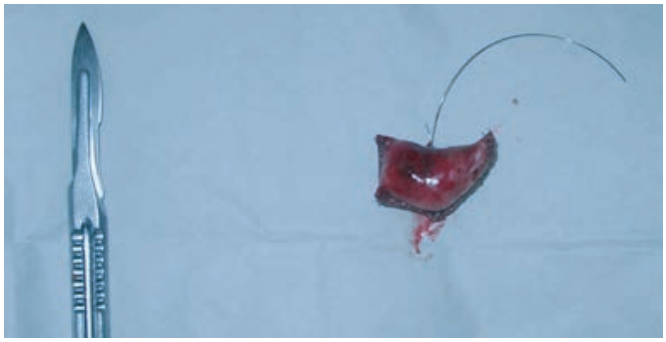

Рис. 19. Резецированная ткань легкого с якорной иглой

Fig. 19. Resected lung tissue with anchor needle

ДИАГНОСТИЧЕСКИЕ ВМЕШАТЕЛЬСТВА НА ОРГАНАХ И ТКАНЯХ ГРУДНОЙ КЛЕТКИ

Целью выполнения видеохирургических операций было установление или уточнение диагноза, а также оценка результатов специального лечения (глубины достигнутого эффекта). Эндохирургические операции выполнялись больным, которым с помощью комплекса диагностических мероприятий (трансторакальная пункция под визуальным контролем УЗИ и КТ) не удалось установить диагноз, а также (в ряде случаев) пациентам, получившим противоопухолевое лечение для оценки его эффективности.

ПАЦИЕНТЫ И МЕТОДЫ

Для оценки диагностической ценности торакоскопии при лимфомах проведен анализ результатов видеоторакоскопических вмешательств у 178 пациентов с подозрением на злокачественные лимфопролиферативные заболевания. Возраст больных варьировал от 17 до 73 лет (медиана 44,6 года), было 98 (55 %) мужчин и 80 (45 %) женщин. Клинические проявления, позволившие предположить наличие лимфомы, имели место у 140 (78,7 %) больных. В 38 (21,3 %) случаях клинических признаков болезни не было. Основными клиническими проявлениями были слабость, болевой синдром, кашель, повышение температуры тела, одышка, ночная потливость, похудение, зуд кожных покровов.

Опухолевые образования располагались в различных анатомических областях:

- лимфатические узлы средостения, $n = 95$ (53,4 %);
- легочная ткань, $n = 24$ (13,4 %);
- лимфатические узлы корня легкого, $n = 9$ (5,1 %);
- париетальная и висцеральная плевра, $n = 7$ (3,9 %);
- перикард, $n = 3$ (1,7 %);
- мягкие ткани передней грудной стенки, $n = 1$ (0,6 %);
- сочетанные локализации, $n = 39$ (21,9 %).

Некоторые из перечисленных выше локализаций опухолевых образований представлены на рис. 20–23.

Конверсия (переход от видеохирургического доступа к открытой операции) осуществлена у 8 (4,5 %) пациентов: у 5 — мини-торакотомия справа и у 3 — слева. Конверсия у 3 больных была обусловлена кровотечением из опухоли, у 2 — сложностями дифференциации патологического очага и у 3 — облитерацией плевральной полости. Длина операционной раны при торакотомии не превышала 10 см. Однако этого было вполне достаточно для достижения намеченных целей в полном объеме благодаря применению эндоскопа, позволяющего максимально визуализировать операционное поле. Все операции закончились успешно, материал для иммуноморфологического исследования был получен.

Повторная видеоторакоскопия потребовалась 1 (0,6 %) пациенту, т. к. при первой диагноз («реактивные изменения» по данным гистологического заключения) не был уточнен. После повторного получения материала была диагностирована диффузная В-крупноклеточная лимфома.

Торакоскопическим доступом выполнено:

- биопсия визуально измененных листков плевры, $n = 9$ (5,1 %);

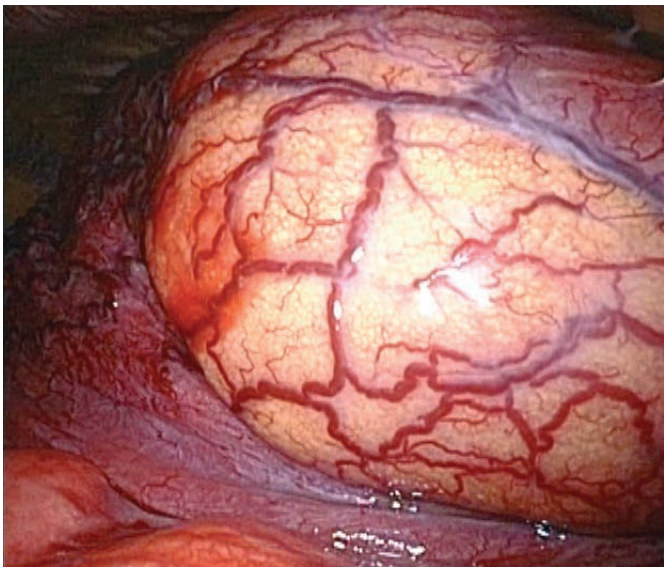

Рис. 20. Опухолевое образование в средостении

Fig. 20. Tumor mass in mediastinum

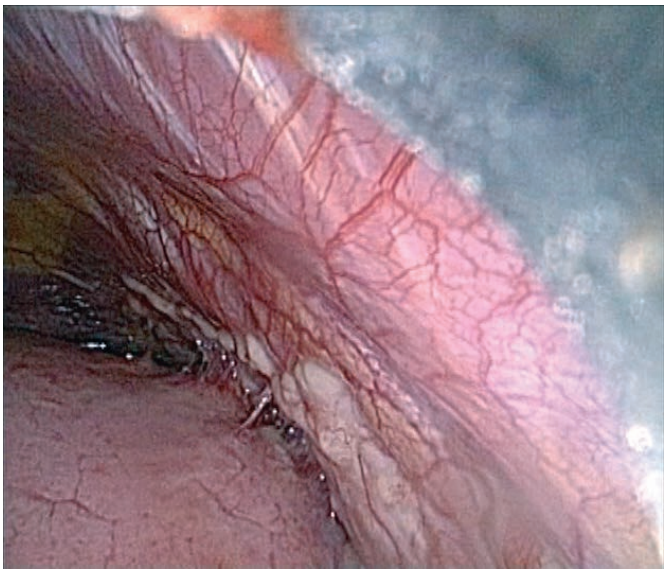

Рис. 21. Опухолевое поражение костальной плевры

Fig. 21. Tumor mass in costal pleura

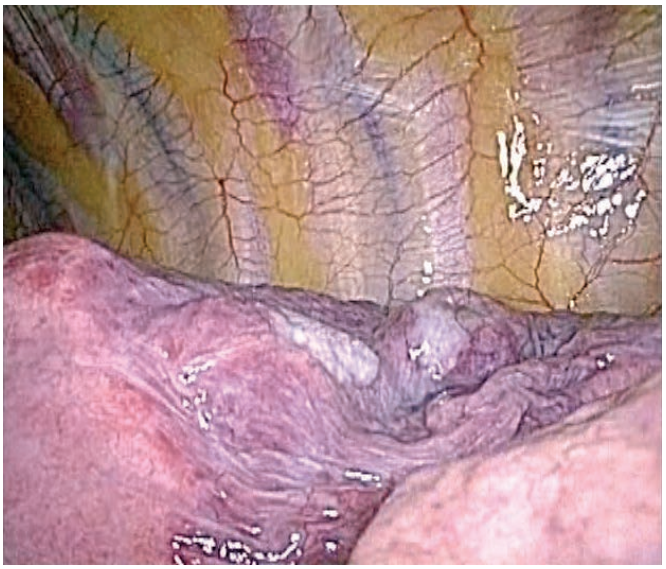

Рис. 22. Поражение в ткани легкого

Fig. 22. Lung tissue injury

Рис. 23. Поражение лимфатических узлов корня легкого

Fig. 23. Injury of lymph nodes in root of lungs

- биопсия опухоли мягких тканей передней грудной стенки, $n = 2$ (1,1 %);
- биопсия лимфатических узлов средостения, $n = 102$ (57,3 %);
- биопсия ткани легкого, $n = 26$ (14,6 %);
- резекция легкого, $n = 11$ (6,2 %);
- биопсия лимфатических узлов корня легкого, $n = 11$ (6,2 %);
- несколько диагностических манипуляций одновременно, $n = 17$ (9,5 %).

Некоторые из перечисленных выше манипуляций приведены на рис. 24–26.

При выполнении видеохирургических операций материал для морфологического исследования получен у всех больных, т. е. была решена поставленная диагностическая задача. Выполнение срочного гистологического исследования было необходимо 32 (17,9 %) больным для подтверждения факта биопсии именно опухолевой ткани. Наиболее распространенный

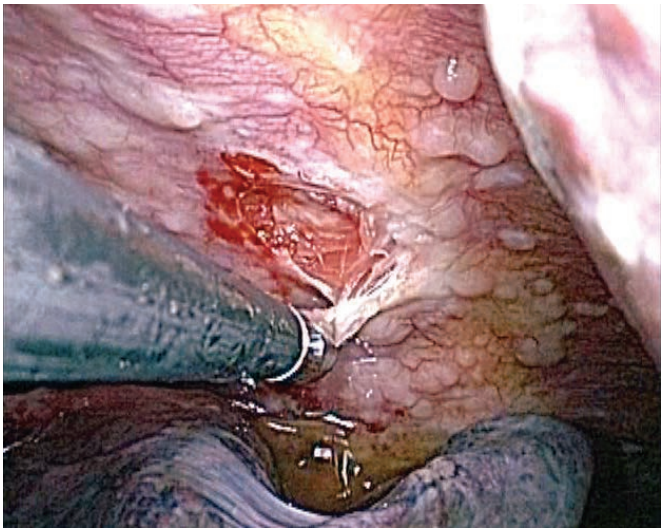

Рис. 24. Биопсия плевры

Fig. 24. Biopsy of pleura

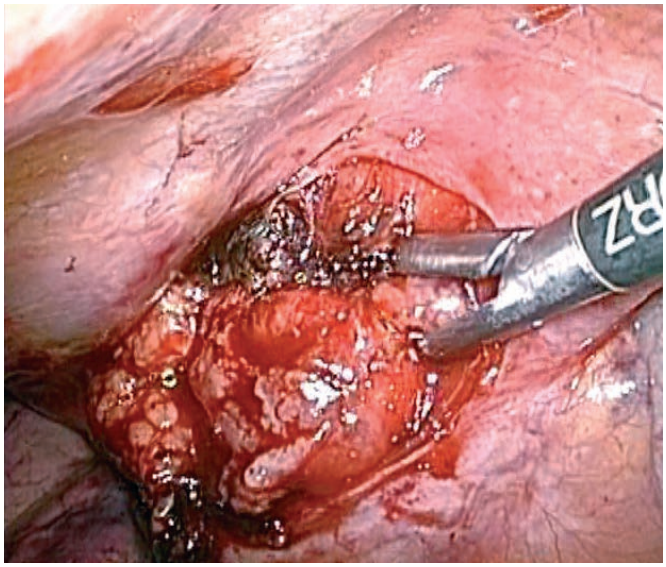

Рис. 25. Диссекция медиастинальных лимфатических узлов

Fig. 25. Dissection of mediastinal lymph nodes

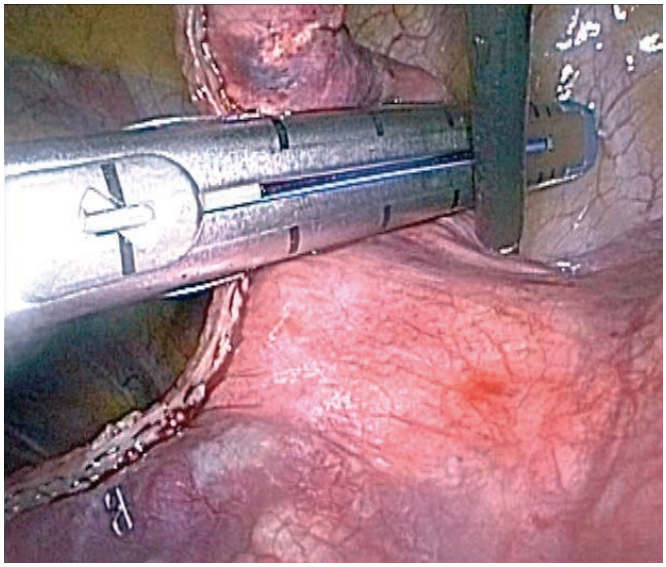

Рис. 26. Резекция легкого

Fig. 26. Lung resection

диагноз при срочном гистологическом исследовании — злокачественная лимфома без каких-либо уточнений.

Исходно предполагаемое наличие лимфомы подтверждено у 120 (67,4 %) больных. При выполнении планового иммуноморфологического исследования диагноз лимфомы Ходжкина установлен у 38 (31,7 %) пациентов, а одного из вариантов неходжкинских лимфом — у 82 (68,3 %).

У 58 (32,5 %) больных диагноз лимфомы был отвергнут. Опухоли другого генеза (рак легкого, тимома, мезотелиома, метастатическое поражение органов грудной клетки) выявлены у 19 (10,7 %) пациентов. Неопухолевые заболевания (саркоидоз, туберкулез, реактивные изменения, болезнь Каслмана) установлены у 39 (21,9 %) больных.

Послеоперационные осложнения в виде пневмонии диагностированы у 5 (2,8 %) больных. Незначительная подкожная эмфизема, являющаяся закономерным следствием пневмоторакса, отмечена у 16 (8,9 %) пациентов. Для профилактики осложнений использовались троакары с тупым (закругленным) концом, которые вводились под визуальным контролем, что позволяло предотвратить повреждение диафрагмы, перикарда, легкого и межреберных сосудов. При биопсии патологической ткани мы выбирали зону с наименее выраженной сосудистой сетью, для чего использовали возможности интраоперационного УЗИ.

Таблица 1. Результаты иммуноморфологического исследования опухолевой ткани, полученной при видеоторакоскопии

Диагноз		Число больных, *n* (%)	
Лимфома Ходжкина	Нодулярный склероз	22 (57,9)	38 (31,7)
	Смешанно-клеточный	10 (26,3)	
	Лимфогистиоцитарный	4 (10,6)	
	Лимфоидное истощение	2 (5,2)	
Неходжкинские лимфомы	Диффузная В-крупноклеточная	59 (71,9)	82 (68,3)
	Фолликулярная	19 (23,2)	
	Т-клеточная периферическая, без дополнительного уточнения	4 (4,9)	
Всего		120 (100)	

КЛИНИЧЕСКОЕ НАБЛЮДЕНИЕ № 1

У больной П., 34 года, по месту жительства установлен диагноз: лимфома Ходжкина, NS1, с поражением легких и внутригрудных лимфатических узлов. Проведено 4 курса химиотерапии по схеме ABVD и 2 — по схеме BEACOPP с эффектом частичной ремиссии. После завершения лекарственного лечения в легких обнаружены множественные очаги и образования округлой формы. На фоне проведенной противогрибковой терапии очаги уменьшились. Данные изменения расценены как аспергиллез. В дальнейшем больная получила еще 2 курса полихимиотерапии по схеме ABVD. Однако очаги в легких на фоне противоопухолевого и противогрибкового лечения оставались без динамики.

По данным КТ органов грудной клетки (рис. 27), в переднем средостении справа на уровне восходящей аорты

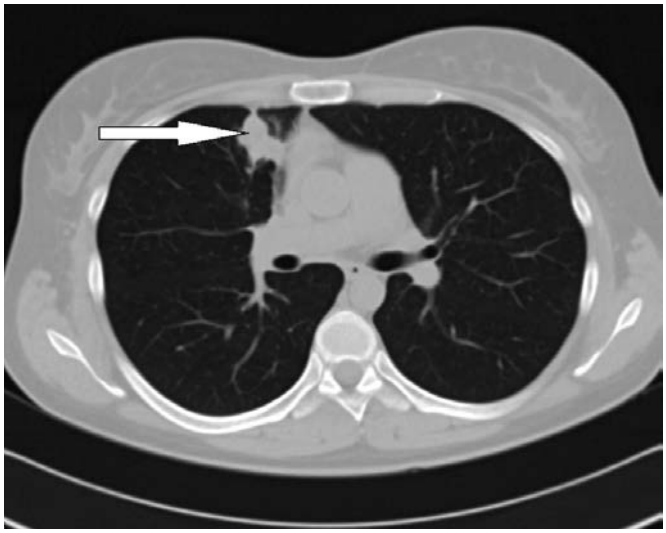

Рис. 27. Компьютерная томограмма больной П. Стрелкой указана локализация опухоли

Fig. 27. CT image of patient P. The arrow indicates the tumor location

и правого предсердия выявляемое неправильной формы образование 4,7 × 3,1 см остается без динамики. Степень врастания опухоли в парамедиастинальные отделы правого легкого уменьшилась. Кроме того, уменьшился в размерах парамедиастинальный узел в 3-м сегменте с 2,5 × 1,8 до 1,8 × 1,3 см. Округлое образование в средней доле правого легкого остается до 1,5 см в диаметре. В нем определяется полулунной формы полость, контуры его лучистые, сохраняется связь с субсегментарной ветвью В4. Множественные очаги в обоих легких остаются без динамики, в структуре очага в верхушке левого легкого сохраняется полость распада, другие очаги имеют однородную структуру. Наиболее крупные очаги расположены в верхушке левого легкого (до 1,2 см в диаметре), во 2-м сегменте верхней доли слева (несколько очагов до 1,3 см в диаметре) и в 9-м сегменте нижней доли левого легкого над диафрагмой (до 0,8 см в диаметре). Лимфатический узел в правой паратрахеальной области остается до 1 см в диаметре, в области бифуркации трахеи — до 1,5 × 0,6 см.

Описанная рентгенологическая картина могла быть расценена как грибковое поражение и как проявление лимфомы. В связи с этим для верификации характера поражения легких выполнена диагностическая торакоскопия. При ревизии в области средней доли правого легкого определялось опухолевое изменение ткани с интимным подрастанием к перикарду. Выпота в плевральной полости и диссеминации по листкам плевры не выявлено (рис. 28). С помощью аппарата EndoGIA 30 (Covidien, США) была выполнена краевая резекция средней доли правого легкого (рис. 29 и 30). Затем проведена биопсия медиастинальной плевры.

По данным морфологического и иммуногистохимического исследований выявлена лимфома Ходжкина, нодулярный склероз (фрагменты фиброзной ткани с лимфоидным инфильтратом, большим количеством эозинофилов и единичными крупными клетками со светлыми ядрами). Роста микрофлоры по данным бактериологического исследования операционного материала не получено.

На основании полученных результатов гематологами принято решение о проведении химиотерапии второй линии с последующей высокодозной химиотерапией под защитой гемопоэтических стволовых клеток крови.

КЛИНИЧЕСКОЕ НАБЛЮДЕНИЕ № 2

У больной О., 41 год, на фоне простудного заболевания появились периодическая боль в грудной клетке, непроходящий кашель. Обратилась в поликлинику по месту жительства, при обследовании выявлено объемное образование в средостении. По данным КТ органов грудной клетки (рис. 31) в передневерхнем средостении определяется опухолевый конгломерат размером 6,5 × 3,7 см, в центральных отделах которого визуализируются участки некроза. Узлы сдавливают плечеголовную вену, окружают восходящую аорту более чем на $^{2}/_{3}$ окружности, интимно прилежат к легочному стволу и верхней полой вене. Опухолевый конгломерат инфильтрирует парамедиастинальные отделы верхней доли правого легкого и, возможно, левого легкого. В 5-м сегменте правого легкого в непосредственной близости от опухолевого конгломерата визуализируется узел 1,9 × 1,6 см — метастаз либо пролабирующий в легочную паренхиму фрагмент много-

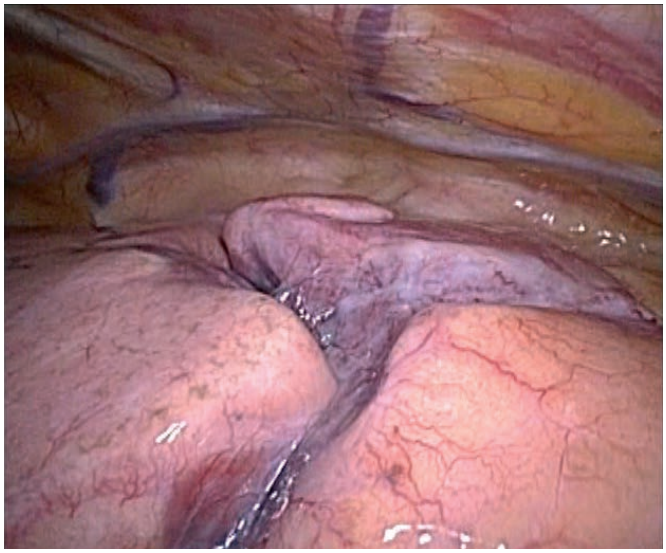

Рис. 28. Поражение ткани легкого при торакоскопии у больной П.

Fig. 28. Lung tissue damage during thoracoscopy in patient P.

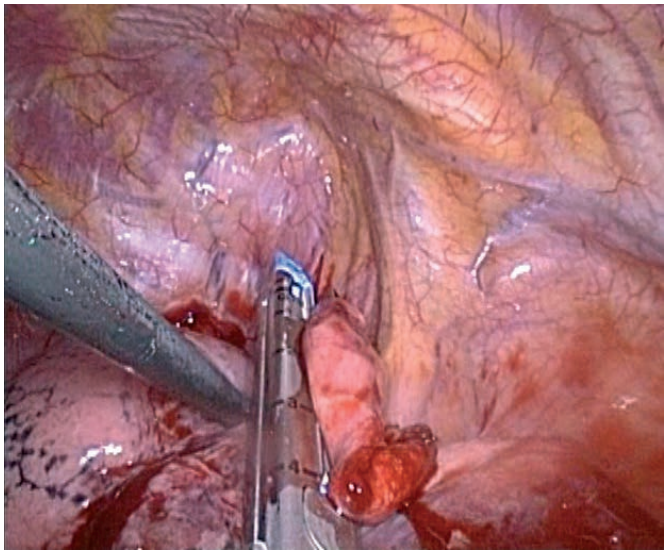

Рис. 29. Торакоскопическая резекция легкого у больной П.

Fig. 29. Thoracoscopic lung resection in patient P.

Рис. 30. Степлерный шов после резекции легкого у больной П.

Fig. 30. Stapled suture after lung resection in patient P.

Рис. 31. Компьютерная томограмма больной О. Стрелкой указана локализация опухоли

Fig. 31. CT image of patient O. The arrow indicates the tumor location

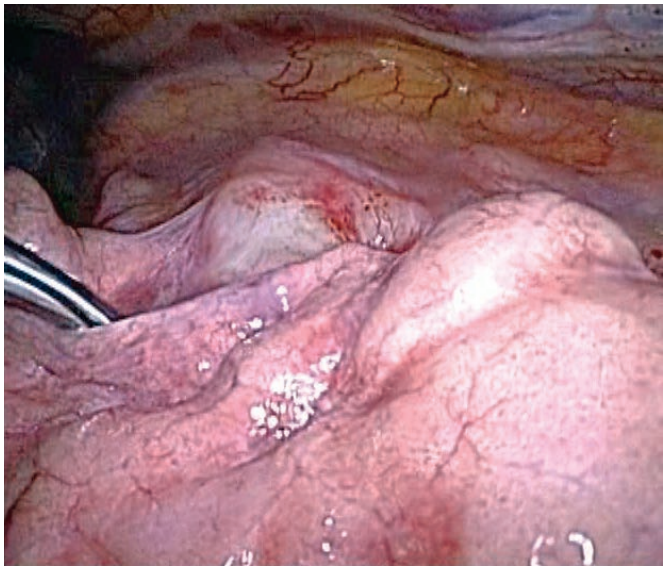

Рис. 32. Поражение ткани легкого при торакоскопии у больной О.

Fig. 32. Lung tissue damage during thoracoscopy in patient O.

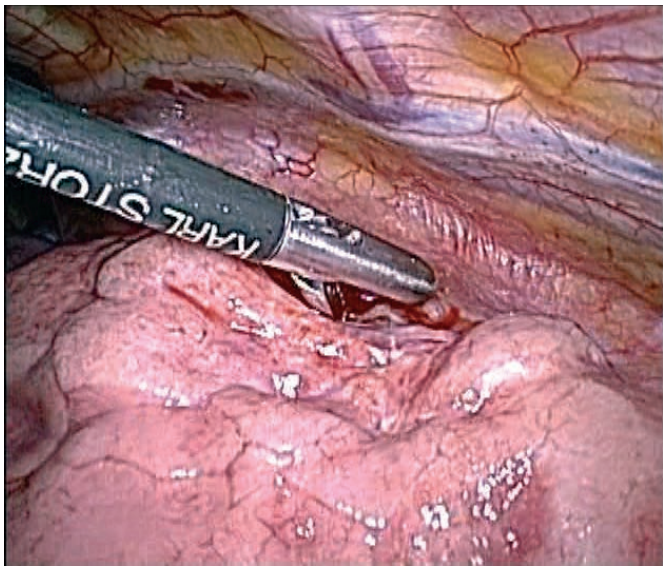

Рис. 33. Торакоскопическая биопсия ткани легкого у больной О.

Fig. 33. Thoracoscopic biopsy of lung tissue of patient O.

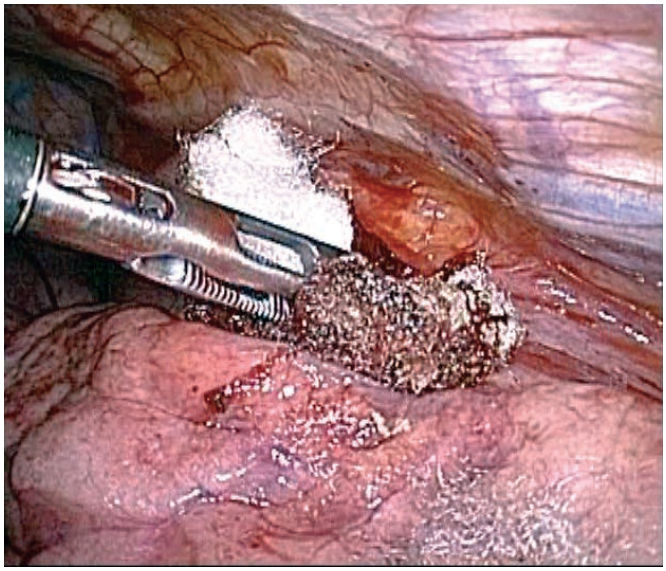

Рис. 34. Дефект легочной ткани прикрыт гемостатической губкой у больной О.

Fig. 34. Defect of lung tissue is covered with hemostatic pad in patient O.

узлового опухолевого конгломерата. Кроме того, в обеих легких визуализируются единичные очаги размером до 0,3 см в диаметре. Заключение: опухоль переднего средостения (вероятно, фибросаркома).

Выполнена пункционная биопсия образования в средостении. По данным цитологического исследования в полученном материале обнаруженные клетки соответствуют злокачественной мезенхимальной опухоли из округлых и вытянутых клеток. В связи с неясностью диагноза решено выполнить диагностическую торакоскопию. При ревизии выпота в плевральной полости и диссеминации по листкам плевры не выявлено. В 5-м сегменте правого легкого определяется патологическое уплотнение легочной ткани (рис. 32). Цапкой для биопсии взят материал для исследования (рис. 33). Место биопсии тампонировано гемостатической губкой (рис. 34).

При исследовании опухолевой ткани иммуноморфогистохимическая картина соответствует первичной медиастинальной (тимической) В-крупноклеточной лимфоме. Таким образом, на основании результатов диагностической торакоскопии установлен окончательный диагноз с дальнейшим лечением у гематологов.

ЗАКЛЮЧЕНИЕ

Таким образом, видеоторакоскопия является одним из наиболее информативных инвазивных диагностических методов при подозрении на злокачественные лимфопролиферативные заболевания с поражением органов и тканей грудной клетки. Малая травматичность и хорошая переносимость процедуры в сочетании с большими диагностическими возможностями делают торакоскопию операцией выбора для биопсии плевры,

перикарда, лимфатических узлов, объемных образований средостения и ткани легкого при подозрении на злокачественные лимфопролиферативные заболевания. Результатом является получение адекватного материала для детальной иммуноморфологической верификации диагноза.

КОНФЛИКТЫ ИНТЕРЕСОВ

Авторы заявляют об отсутствии конфликтов интересов.

ИСТОЧНИКИ ФИНАНСИРОВАНИЯ

Исследование не имело спонсорской поддержки.

ВКЛАД АВТОРОВ

Концепция и дизайн: С.Ю. Слетина.
Сбор и обработка данных: С.Ю. Слетина, А.А. Сухов, М.И. Комаров.
Предоставление материалов исследования: А.А. Сухов, М.И. Комаров.
Анализ и интерпретация данных: И.Г. Комаров, С.Ю. Слетина.
Подготовка рукописи: С.Ю. Слетина.
Окончательное одобрение рукописи: И.Г. Комаров.
Административная поддержка: И.Г. Комаров.

БЛАГОДАРНОСТИ

Авторы выражают благодарность компании Olympus Europa SE & Co. KG за предоставленные фотографии (обозначены *) медицинского оборудования и инструментов.

ЛИТЕРАТУРА/REFERENCES

1. Jacobeus HC. The practical importance of thoracoscopy in surgery of the chest. Surg Gynecol Obstet. 1921;4:289–96. doi: 10.1007/978-3-662-01566-7_7.

2. Кобаладзе М.Г. История развития эндоскопии. История науки и техники. 2004;5:18–23.

[Kobaladze MG. History of endoscopy. Istoriya nauki i tekhniki. 2004;5:18–23. (In Russ)]

3. Roviaro G, Rebuffat C, Varoli F, et al. Videoendoscopic pulmonary lobectomy for cancer. Surg Laparosc Endosc. 1992;2(3):244–7.

4. Сигал Е.И. Первый опыт торакоскопических операций. Казанский медицинский журнал. 1994;6:74–81.

[Sigal EI. The first experience of thorascopic surgeries. Kazanskii meditsinskii zhurnal. 1994;6:74–81. (In Russ)]

5. Комаров И.Г., Степаненкова С.С., Комаров М.И. Видеолапароскопические операции в диагностике лимфом. Клиническая онкогематология. 2014;7(4):540–50.

[Komarov IG, Stepanenkova SS, Komarov MI. Video-Assisted Laparoscopic Surgeries in Diagnosing Lymphomas. Klinicheskaya onkogematologiya. 2014;7(4):540–50. (In Russ)]